KLIMUD REHBERLERİ

Tıbbi Mikrobiyoloji Uzmanları için

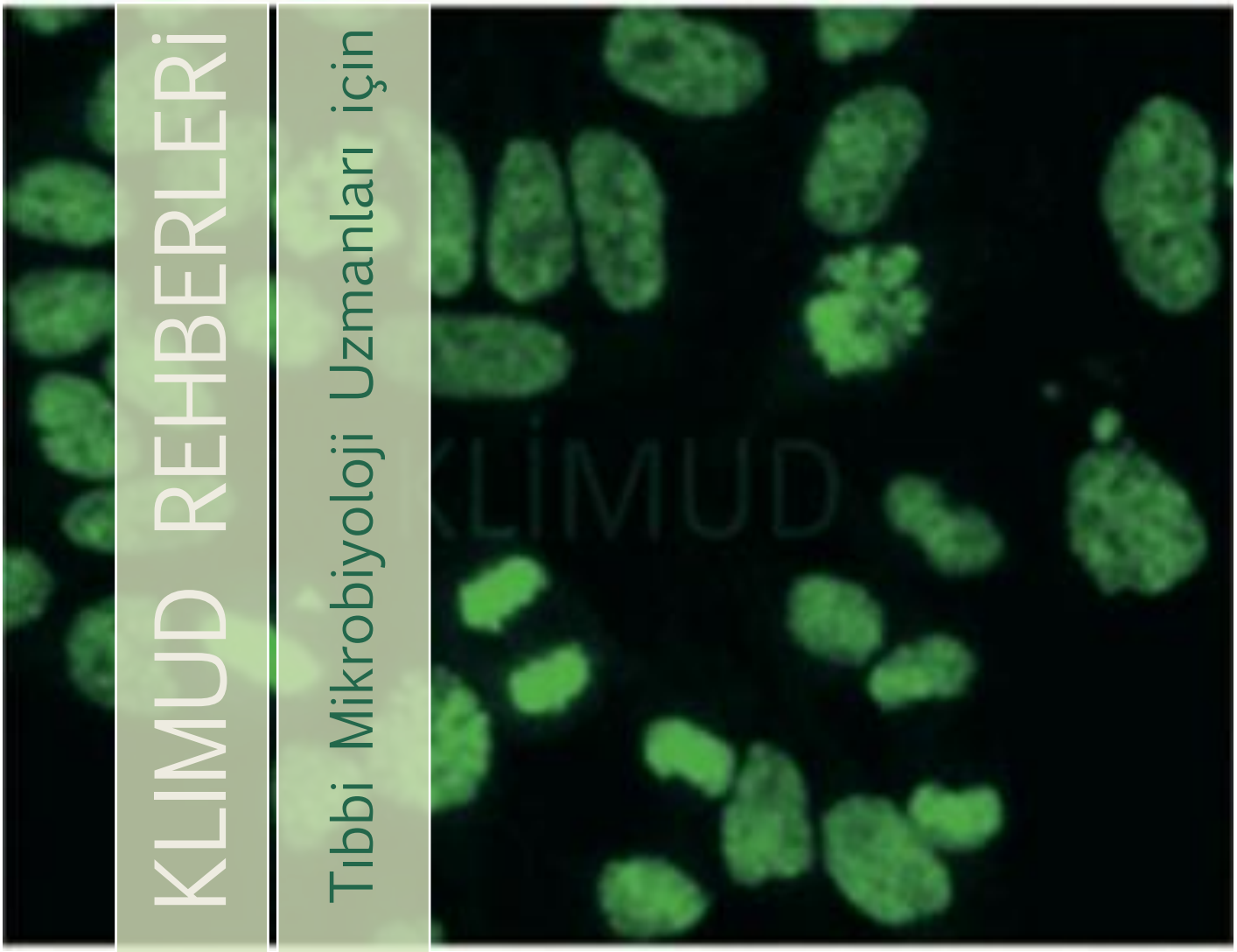

OTOANTİKORLARIN LABORATUVAR TANISI REHBERİ

3. Baskı, 2020 / ANKARA
KLİMUD-OTO.REH.07/20.Ver03

Bu Rehber Klinik Mikrobiyoloji Uzmanlık Derneği (KLİMUD) tarafından hazırlatılmış olup Rehberin her türlü yayın, basım ve dağıtım hakkı KLİMUD'a aittir. KLİMUD'un yazılı izni olmadan Rehberin tümü ya da bir bölümü herhangi bir ortamda yayınlanamaz ve/veya çoğaltılamaz. Ancak kaynak gösterilerek kısa alıntılar yapılabilir. Rehber ilgili kişi ve kurum/kuruluş için hazırlanmış olup ücretsizdir ve para ile satılamaz.

Temmuz 2020, Ankara

ISBN: 978-605-84108-4-8

KLİMUD Kaynak No: 9

Düzeltilmiş 3. Baskı

KLİMUD-OTO.REH.07/20.Ver03

REHBER KOORDİNASYON KURULU (RKK)

Efsun AKBAŞ (Başkan)
Duygu FINDIK
Aydan ÖZKÜTÜK
Serap SÜZÜK YILDIZ
Ayşın ZEYTİNOĞLU

OTOANTİKORLARIN LABORATUVAR TANISI REHBERİ ÇALIŞMA GRUBU*

Başkan
Burçin ŞENER

Yazıcı Üyeler
Neşe KAKLIKKAYA
Meral KARAMAN
Nilgün KAŞİFOGLU
Zeynep SARIBAŞ
Burçin ŞENER
Tutku TAŞKINOĞLU
Neval YURTTUTAN UYAR

Uygulayıcı Üyeler
Gönül AKSU
Şükran ÇOPUR
Elif KAŞ
Esvet MUTLU
Hikmet ÖZTEL OCAK

Klinisyen Üyeler
Şule APRAŞ BİLGEN
Tarkan KARAKAN
Timuçin KAŞİFOGLU
Seza ÖZEN

KLİMUD REHBERLERİ GÖZDEN GEÇİRME KURULU (GGK)

Gülay AKARSU
Şöhret AYDEMİR
Neriman AYDIN
Gülendam BOZDAYI
Gülden ÇELİK
Feriha ÇİLLİ
Melek DEMİR
Neşe GÖL
Demet HACISEYİTOĞLU
Süleyha HİLMİOĞLU POLAT
Nedret KOÇ
Dilek METİN
Özlem MİMAN
Betigül ÖNGEN
Tuncer ÖZEKİNCİ
Arzu SAYINER
Cemile SÖNMEZ
Süheyla SÜRÜCÜOĞLU
Burçin ŞENER

(*) Soyadına göre alfabetik dizin

Teşekkür…

KLIMUD Rehberleri doğası gereği güncellemeler yapılan dokümanlardır ve her güncelleme önceki baskılara katkıları geliştirmekte, genişletmektedir. İlk baskıların yayınlanmasından bu yana alanımızdan birçok bilim insanı bu çok önemli çalışmaya katkıda bulunmuştur.

RKK olarak, aşağıda adı geçen değerli uzmanlara, 'Otoantikorların Laboratuvar Tanısı Rehberi'nin önceki baskılarının koordinasyonunda, okunmasında ve değerlendirilmesinde verdikleri katkılardan dolayı şükranlarımızı sunuyoruz.

Hakan ABACIOĞLU, Ali ADİLOĞLU, Neriman AYDIN, Mehmet BAYSALLAR, Rukiye BERKEM, Selda ERENSOY, Berrin ESEN, Berna GÜLTEKİN KORKMAZ, Pınar ZARAKOLU KÖŞKER, Belkıs LEVENT, Betigül ÖNGEN, Cüneyt ÖZAKIN

İçindekiler

Bu Rehberi nasıl kullanacaksınız? ix
Kısaltmalar x
Anahtar kelimeler / Key words xi
Biyogüvenlik uygulamaları xi

BÖLÜM 1 - OTOİMMÜN HASTALIKLAR VE OTOANTİKORLAR 1

Giriş 1
Sistemik lupus eritematozus 2
Sistemik skleroz 4
Polimiyozit/Dermatomiyozit 4
Sjögren sendromu 5
Miks bağ dokusu hastalığı 6
Romatoid artrit 6
Kaynaklar 6

BÖLÜM 2 - OTOANTİKORLARIN TANI, TEDAVİ VE HASTALIK İZLEMİNDEKİ ROLLERİ 9

Giriş 9
Anti-nükleer antikorlar 9
Anti-nükleer antikorların tanı koydurucu ve tedavi izlemindeki rolleri 11
Anti-nötrofil sitoplazmik antikorlar 13
Anti-fosfolipit antikorlar 13
Romatoid faktör 13
Anti-siklik sitrülinlenmiş peptid antikorlar 14
Kaynaklar 14

BÖLÜM 3 - ANTİ-NÜKLEER ANTİKOR (ANA) SAPTANMASINDA İNDİREKT İMMÜNOFLORESAN (IIF) YÖNTEMİ VE STANDARDİZASYON 17

Giriş 17
Örnek kabul, ANA IIF yöntemi ve çalışılacak kit 18
Çalışma prosedürü 19
Tarama dilüsyonu 20
Mikroskobik değerlendirme 20
Raporlama süreci 25
Kalite kontrol 27
ANA test kullanımı ile ilgili genel öneriler 28
Kaynaklar 28

BÖLÜM 4 - OTOANTİKORLARIN ENZİM BAĞLI İMMUNOSORBENT ASSAY (ELISA), İMMÜNOBLOT TESTLERİ VE STANDARDİZASYON 31

Enzim bağlı immunosorbent assay (ELISA) 31
İmmünoblot yöntemi 32
ELISA ve immünoblot yöntemlerinde test sonucunu etkileyen parametreler 33
ELISA ve immünoblot test kiti seçimi 34
ELISA ve immünoblot testlerinin çalışılmasında dikkat edilmesi gerekenler 34
ELISA ve immünoblot testlerinde raporlama 35
ELISA ve immünoblot testlerinde kalite kontrol 35
Kaynaklar 35

BÖLÜM 5 - ANTİ-NÜKLEER ANTİKOR (ANA) PATERNLERİ....37

Nükleer Paternler (AC-1'den AC-14'e kadar, AC-29).... 37
Homojen patern (AC-1).... 37
Benekli (*speckled,* granüler) paternler (AC-2,4,5,29).... 39
Yoğun ince benekli patern (Anti-DFS70/LEDGF benzeri boyanma; AC-2).... 39
Sentromer paterni (AC-3).... 47
Nükleer noktalı paternler (AC-6,7).... 49
Nükleolar paternler (AC-8,9,10).... 52
Nükleer membran paterni (AC-11,12).... 54
Pleomorfik paternler.... 56

Sitoplazmik paternler (AC-15'ten AC-23'e kadar).... 58
Sitoplazma fibriller (lineer; anti-F-aktin benzeri boyanma; AC-15).... 58
Sitoplazma fibriller (filamentöz; anti-vimentin ve anti-tropomiyozin benzeri boyanma; AC-16).... 60
Sitoplazma fibriller (segmental; anti-vinkülin benzeri boyanma; AC-17).... 62
Sitoplazma iri (ayrık) benekli (anti-lizozom benzeri boyanma; AC-18).... 63
Sitoplazma yoğun ince benekli (anti-ribozomal P protein benzeri boyanma; AC-19).... 64
Sitoplazma benekli (anti-Jo-1 benzeri boyanma; AC-20).... 65
Sitoplazma retiküler anti-mitokondrial antikor (AMA) benzeri boyanma (AC-21).... 66
Sitoplazma polar benekli (anti-golgi kompleksi benzeri boyanma; AC-22).... 67
Sitoplazma çubuk ve halkalar (*rods and rings*; AC-23).... 68

Mitozun farklı evrelerinde görülen paternler (AC-24'ten AC-28'e kadar).... 69
Anti-sentrozom (sentriol) benzeri boyanma (AC-24).... 69
İğsi iplikçikler (*spindle fibers*) NUMA benzeri boyanma (AC-25, 26).... 70
Hücreler arası köprü (midbody) benzeri boyanma (AC-27).... 71
Mitotik kromozomal (AC-28).... 72

ANA negatif örnek (AC-O).... 73
Sık görülen karışık (miks) paternler.... 74
Anti-çift iplikli DNA (anti-dsDNA) antikorları.... 80
Anti-çift iplikli DNA (anti-dsDNA) antikorları.... 82

Kaynaklar.... 83

BÖLÜM 6 - ANA VARLIĞINI BELİRLEMEDE VE SİSTEMİK OTOİMMÜN HASTALIKLARIN TANISINDA KULLANILAN ALGORİTMALAR....85

ANA varlığını belirlenmede kullanılan algoritma.... 85
Sistemik otoimmün hastalıkların tanı algoritması.... 86
Kaynaklar.... 87

BÖLÜM 7 - OTOİMMÜN KARACİĞER HASTALIKLARI VE TANIDA KULLANILAN OTOANTİKORLAR....89

Otoimmün karaciğer hastalıkları.... 89
Primer biliyer kolanjit (PBK).... 89
Otoimmün hepatit (OİH).... 89

Otoimmün karaciğer hastalıklarının tanısı.... 90
Anti-düz kas antikoru (ASMA, SMA).... 98
Anti-karaciğer-böbrek mikrozomal antikorları (anti-LKM).... 99
Anti-mitokondriyal antikorlar (AMA).... 100
ASMA ile karışabilecek görüntüler.... 101
Anti-LKM antikorları ile karışabilecek "fırçamsı kenar" (*brush border*) boyanması.... 102
AMA, ASMA ve LKM negatif örnek.... 103
Otoimmün karaciğer hastalıklarının tanısında kullanılan algoritma.... 104
Kaynaklar.... 104

BÖLÜM 8 - PERNİSİYÖZ ANEMİ VE TANIDA KULLANILAN OTOANTİKORLAR..... 107

Pernisiyöz anemi 107
Tanıda kullanılan otoantikorlar..... 107
Anti-pariyetal hücre antikorları (APCA, PCA) 108
APCA pozitifliği ile karışabilecek görüntüler 109
APCA negatif örnek..... 110
Kaynaklar 110

BÖLÜM 9 - SİSTEMİK VASKÜLİTLER VE TANIDA KULLANILAN OTOANTİKORLAR.. 111

Sistemik vaskülitler..... 111
Patogenez..... 112
ANCA ilişkili vaskülitler 112
Vaskülitler dışında ANCA pozitifliği gözlenebilen hastalıklar..... 113

ANCA belirlenmesinde kullanılan yöntemler 113
pANCA formalin dirençli (MPO ANCA)..... 116
cANCA formalin dirençli (PR3 ANCA) 117
pANCA formalin duyarlı 118
cANCA formalin duyarlı 119
pANCA- ANA birlikteliği..... 120
ANCA- sitoplazmik boyanma birlikteliği 122
ANCA pozitifliği ile karışabilecek durumlara örnekler..... 124
ANA (homojen patern) pozitifliği 124
ANA (nükleer membran) pozitifliği 125
ANA (anti-lizozom) pozitifliği 126

ANCA negatif örnek 127
Sistemik vaskülitlerin tanısında kullanılan algoritma 128
Kaynaklar 129

BÖLÜM 10 - ÇÖLYAK HASTALIĞI VE TANIDA KULLANILAN OTOANTİKORLAR... 131

Çölyak hastalığı 131
Epidemiyoloji..... 131
Patofizyoloji..... 131
Klinik..... 132
Tanı testleri..... 135

Anti-endomisyum antikorları (EMA) 138
Anti-endomisyum antikorları (EMA) negatif örnek..... 139
Çölyak hastalığı tanısında kullanılan algoritmalar 140
Kaynaklar 140

IIF değerlendirmesinde kullanılabilen çalışma tabloları 141

ANA IIF değerlendirmesi için çalışma tablosu örneği 141
dsDNA IIF değerlendirmesi için çalışma tablosu örneği..... 141
ASMA-AMA-LKM değerlendirmesi için çalışma tablosu örneği 142
ANA, AMA, ASMA, LKM IIF değerlendirmesi için çalışma tablosu örneği 142
ANCA-IIF değerlendirmesi için çalışma tablosu örneği..... 143
EMA-IIF değerlendirmesi için çalışma tablosu örneği..... 143

ŞEKİLLER

Şekil 1. HEp-2 hücre paternleri adlandırma ve sınıflandırma şeması 10
Şekil 2. HEp-2 hücresi ince yapısı 20
Şekil 3. Mitoz bölünme evreleri ve bu evrelerde görülen pozitif kromozom bantları 21
Şekil 4. İnterfaz evresinde ve mitozun farklı evrelerinde görülen kromozom alanlarına örnekler. 22
Şekil 5. HEp-2 ve karaciğer hücrelerindeki nükleuslarda interfaz evresinde görülen boyanma türlerine örnekler 22
Şekil 6. Örnek: ANA testi benekli paternde pozitif bir hastaya ait serumun seri dilüsyon sonucu elde edilen IIF görüntüleri 26
Şekil 7. Sırasıyla ENA paneli, ANA paneli, miyozit paneli ve otoimmün karaciğer paneline örnekler 33
Şekil 8. *Crithidia luciliae* IIF yöntemi ile anti-dsDNA antikorlarının değerlendirilmesi. 81
Şekil 9. ANA varlığını belirlenmede kullanılan algoritma 85
Şekil 10. Sistemik otoimmün hastalıkların tanısında kullanılan algoritma. 86
Şekil 11. Karaciğer, mide ve böbrek dokularının aynı alanda bulunduğu kitlerde dokuların yerleşimlerine örnekler. 91
Şekil 12. Biyoçip teknolojisi ile hazırlanmış kitlerde doku ve hücrelerin yerleşimi 91
Şekil 13. Böbrek dokusunda bulunan yapılar 92
Şekil 14. Böbrek kesitlerinde proksimal tübüller, proksimal tübüllerde bulunan fırçamsı kenarlar ve distal tübüllerin görünümü 92
Şekil 15. AMA pozitifliğinde böbrek kesitlerindeki boyanma 93
Şekil 16. Böbrek ve mide kesitlerinin bir arada bulunduğu kitlerde AMA pozitifliğinin görünümü 93
Şekil 17. Mide kesitinin histolojik görünümü 94
Şekil 18. ASMA pozitifliğinde mide dokusunda görülen boyanma 94
Şekil 19. ASMA pozitifliğinde görülebilen VGT tarzı boyanma 94
Şekil 20. Karaciğer kesitlerindeki yapıların görünümü 95
Şekil 21. Aktin tipi ASMA'da görülen safra kanalküllerindeki boyanma 95
Şekil 22. Anti-LKM benzeri görüntü (proksimal tübüllerin boyandığı, distal tübüllerin boyanmadığı görülmektedir) 96
Şekil 23. Anti-LKM benzeri görüntüde proksimal tübüller ve karaciğer hepatositlerinde görülen boyanma 96
Şekil 24. Otoimmün karaciğer hastalıklarının tanısında kullanılabilen immünoblot testi örnekleri 97
Şekil 25. Otoimmün karaciğer hastalıklarının tanısında kullanılan algoritma. 104
Şekil 26. Midede salgı yapan hücrelerin görünümü 107
Şekil 27. Etanolle fikse edilmiş granülositlerde görülen ANCA pozitiflikleri. 114
Şekil 28. Etanol ve formalin ile fikse edilmiş granülositlerde görülen ANCA pozitifliği 114
Şekil 29. ANCA belirlenmesinde kullanılacak algoritma. 128
Şekil 30. Çölyak hastalığının patofizyolojisi 132
Şekil 31. Seronegatif çölyak şüpheli hastalarda tanısal algoritma 134
Şekil 32. Çölyak hastalığı tanısında kullanılan algoritma 140

TABLOLAR

Tablo 1. Bazı organa özgül ve sistemik otoimmün hastalıklar ve patogenezde rol oynayan antijenler 3
Tablo 2. Pozitif ANA sonucunun tanı koydurucu etkisi ve görülme sıklığı 11
Tablo 3. IIF yönteminde test sonucunu etkileyen faktörler 17
Tablo 4. ANA IIF paternleri ve ilgili antijenler 23
Tablo 5. ANA IIF HEp-2 interfaz ve metafaz hücrelerin boyanma özelliklerine göre patern karar tablosu 24
Tablo 6. Tarama dilüsyonu olarak 1/100'ün kullanıldığı durumda ANA pozitiflik titreleri 26
Tablo 7. Tarama dilüsyonu olarak 1/160'ın kullanıldığı durumda ANA pozitiflik titreleri 26
Tablo 8. ELISA ve immünoblot yöntemlerinde test sonucunu etkileyen faktörler 34
Tablo 9. Ticari testlerin performanslarının belirlenmesi için gereken minimum örnek sayıları 34
Tablo 10. ANA, anti-dsDNA ve ENA testleri ile ilgili öneriler 86
Tablo 11. Otoimmün hepatit tanı kriterleri 90
Tablo 12. cANCA ve pANCA'nın hedef antijenleri, ilişkili olduğu hastalıklar ve seropozitiflik oranlan 113
Tablo 13. Çölyak hastalığı (ÇH) tanısında kullanılan serolojik testler ve biyopsi sonucunun değerlendirilmesi 137
Tablo 14. ÇH tanısında kullanılan otoantikor testleri ve özellikleri 137

Bu Rehberi nasıl kullanacaksınız?

KLIMUD Rehberleri'nin amacı Tıbbi Mikrobiyoloji uzmanlarımıza, örnek alınmasından raporlama aşamasına kadarki tüm süreçlerin yönetilmesinde yardımcı kaynak olmaktır. Otoantikorlar Rehberi Derneğimiz tarafından kuruluşundan çok kısa bir süre sonra başlatılan "Otoimmün Hastalıkların Laboratuvar Tanısı" kurslarının bir sonucu olarak ortaya çıkmıştır. Kurslar süresinde ve sonrasında Tıbbi Mikrobiyoloji laboratuvarlarında otoimmün hastalıkların tanısına yönelik olarak uygulanan testlerle ilgili güncel bir rehbere gereksinim olduğu belirlenmiştir. Rehber otoimmün hastalıkların tanısında kullanılan testleri pre-analitik, analitik ve post-analitik süreçleri kapsayacak şekilde ele almakta olup, Tıbbi Mikrobiyoloji uzmanının bu alanda; doğru ve hızlı sonuç verebilecek, sağlık hizmeti kalitesini artıracak ve maliyet etkin uygulamaları gözetecek bir yaklaşımla hizmet sunmasını hedeflemektedir.

Rehberin ilk bölümlerinde otoimmün hastalıklar, bu hastalıkların tanısında kullanılan otoantikorlar, bu otoantikorların varlığının belirlenmesinde kullanılan test yöntemleri ve bu yöntemlerin standardizasyonu ile ilgili özet bilgiler verilmektedir. Bu bölümlerin ardından anti-nükleer antikor (ANA) belirlenmesi amacıyla HEp-2 hücresi kullanılarak yapılan indirekt immünofloresan (IIF) testlerinde karşılaşılabilecek farklı paternler, çift iplikli DNA (dsDNA) ve ANA varlığını belirlemede kullanılan algoritmalar hakkında bilgiler paylaşılmaktadır. Otoimmün karaciğer hastalıkları, pernisiyöz anemi, sistemik otoimmün vaskülitler ve çölyak hastalığı ile ilgili kısa bilgilendirmelerin yanında bu hastalıkların tanısında kullanılan otoantikorlar ile ilgili açıklamalar da Rehbere eklenmiştir. Ayrıca, bu baskıda kullanıcıların geri bildirimleri doğrultusunda değişiklikler yapılmış, Uluslararası Anti-nükleer Antikor HEp-2 Hücre Paternleri Uzlaşı Raporu ile uyumlu olarak ANA paternleri güncellenmiş, tanısal algoritmalar yeniden gözden geçirilmiştir. Tüm bölümler görseller, tablolar ve algoritmalar ile desteklenerek okuyucunun yorulmadan bilgiye ulaşmasının sağlanması amaçlanmıştır.

Bölümler içerisinde yer alan "**bilgi notları**" konu ile ilgili olarak bilinmesi gereken en önemli noktalara, "**uyarı**" kutucukları ise özellikle uygulamada dikkatli olunması gereken süreçlere vurgu yapmakta olup, bu amaçla tüm Rehberde aşağıda yer alan simgeler kullanılmaktadır.

Rehberde "Biyogüvenlik Uygulamalarına" çok özet olarak -otoantikorların tanısı ile uğraşan laboratuvar için öncelikli güvenlik önlemlerini hatırlatıcı düzeyde- yer verilmiştir. Laboratuvarlar risk analizi temelinde uygun biyogüvenlik önlemlerini almak üzere daha fazla bilgiye "UMS(2014)-Laboratuvar Güvenliği Rehberi" ve konuya özgü diğer kaynaklardan ulaşmalıdır.

Bilgi simgesi
İlgili örnek ve/veya enfeksiyon hakkında mutlaka bilinmesi gereken bilgi

Uyarı-dikkat çekme simgesi
Önemli mesajlar/uygulamalar

Raporlama simgesi
İlgili örneğin raporlanmasında kullanılan farklı şablonlar

Kısaltmalar

AGA anti-gliadin antikor
ACA anti-kardiyolipin antikor (anti-cardiolipin antibody)
AMA anti-mitokondriyal antikor
ANA anti-nükleer antikor
ANCA anti-nötrofil sitoplazmik antikor (anti-neutrophil cytoplasmic antibody)
Anti-B2 anti-β2-glikoprotein-I (anti-β2-glycoprotein-I GPI)
Anti-CCP anti-siklik sitrüllenmiş peptid antikoru (anti-cyclic citrullinated peptide antibody)
APC anti-pariyetal hücre antikoru (PCA) (anti-parietal cell antibody)
ASCA anti-*Saccharomyces cerevisiae* antikorları
ASMA anti-düz kas antikoru (anti-smooth muscle antibody) (sma)
BPI bakterisidal/permiabilite arttırıcı protein (bactericidal/permeability increasing protein)
cANCA sitoplazmik anti-nötrofil sitoplazmik antikor (cytoplasmic anti-neutrophil cytoplasmic antibody)
CENP sentromer protein (centromere protein)
CLFT *Crithidia luciliae* indirekt immünofloresan testi
CREST kalsinozis, Raynaud fenomeni, özofagial disfonksiyon ve sklerodaktili (Calcinosis, Raynaud's phenomenon, esophageal dysfunction, sclerodactyly)
dcSSc diffüz kutanöz sistemik skleroz (diffuse cutaneous systemic sclerosis)
DGP deamine gliadin peptid
DM dermatomiyozit
DNA deoksiribonükleik asit
dsDNA çift zincirli DNA (double stranded DNA)
ELISA enzim bağlı immunosorbent assay (enzyme linked immunosorbent assay)
EGPA eozinofilik polianjiitisli granülomatozis (eosinophilic granulomatosis with polyangiitis)
EMA anti-endomisyum antikor
ENA ekstrakte edilebilir nükleer antijenler
FITC floresan izotiyosiyonat (fluorescein isothiocyanate)
GBM glomerül bazal membran
GPA polianjiitisli granülomatozis (granulomatosis with polyangiitis)
HEp-2 insan epiteliyal hücre serisi-2 (human epithelial cell line-2)
hnRNP heterojen ribonükleoprotein
ICAP Uluslararası Antinükleer Antikor HEp-2 Hücre Paternleri Uzlaşı Raporu (The International Consensus on Antinuclear Antibody Patterns)
IIF indirekt immünofloresan antikor assay (yöntemi)
Ig immünoglobulin
IL interlökin
Jo-1 sitoplazmik histidil-tRNA sentetaz (cytoplasmic histidyl-tRNA synthetase)
kDa kilodalton
La Sjögren sendromu antijeni-B, SS-B
LC-1 karaciğer sitozolik antijen-1 (liver cytosolic antigen-1)
LcSSc sınırlı kutanöz sistemik skleroz (limited cutaneous form of systemic sclerosis)
LKM karaciğer böbrek mikrozomal antikoru (liver kidney microsomal antibody)
M2 pirüvat dehidrojenaz kompleksi-E2 (pyruvate dehydrogenase complex-E2) (anti-PDC-E2)
MCTD miks bağ doku hastalığı (mixed connective tissue disease)
MPA mikroskobik polianjiitis
MPO miyeloperoksidaz
MSA mitotik iğ iplikleri aparatı (mitotic spindle apparatus)
NOR nükleolar organize edici bölge proteini (nucleolar organizer region protein)
NOR-90 nükleolar organize edici bölge proteini-90 (nucleolar organizer region protein-90)
nRNP/Sm Nükleer ribonükleoprotein / Smith antijeni
NUMA nükleer mitotik iğ iplikleri aparatı (nuclear mitotic spindle apparatus)
OIH otoimmün hepatit (autoimmune hepatitis)
pANCA perinükleer anti-nötrofil sitoplazmik antikor (perinuclear anti neutrophil cytoplasmic antibody)
PBK primer biliyer kolanjit (primary biliary cholangitis)
PCA anti-pariyetal hücre antikoru (APCA) (anti-parietal cell antibody)
PCNA prolifere olan hücre nükleer antijeni (proliferating cell nuclear antigen)
PM polimiyozit
PML promiyelositik lösemi proteini
PM-Scl polimiyozit-skleroderma (polymyositis-scleroderma)
PR3 proteinaz 3
RA romatoid artrit
RIA radyoimmunoassay
RNA ribonükleik asit
RNP ribonükleoprotein
Ro Sjögren sendromu antijeni-A, SS-A
SARD sistemik otoimmün romatolojik hastalıklar (systemic autoimmune rheumatic disease)
SCLE subakut kutanöz lupus eritematozus (subacute cutaneous lupus erythematosus)
SLA/LP çözünebilir karaciğer antijeni / karaciğer pankreas antijeni (soluble liver antigen/liver pancreas antigen)
SS Sjögren sendromu
SS-A Sjögren sendromu antijeni-A, Ro
SS-B Sjögren sendromu antijeni-B, La
SSc sistemik skleroz
ssDNA tek zincirli DNA (single stranded DNA)
TNF-α tümör nekrozis faktör alfa
Th1 yardımcı T lenfositleri-1 (T helper-1)
Th2 yardımcı T lenfositleri-2 (T helper-2)
UMS Ulusal Mikrobiyoloji Standartları (2014) – Türkiye Halk Sağlığı Kurumu (şimdiki adı Halk Sağlığı Genel Müdürlüğü) tarafından yayınlanmış olan, bulaşıcı hastalıkların tanısı için uygulama prosedürleri, laboratuvar güvenliği, enfeksiyöz madde transportu vb konularda standart yöntemleri ve algoritmaları içeren kaynak rehber doküman.
WG Wegener granülomatozis

Anahtar kelimeler / Key words

anti-doku transglutaminaz antikorları, anti-düz kas antikorları, anti-endomisyum antikorları, anti-fosfolipit antikorları, anti-fosfolipit sendromu, anti-gliadin antikorları, anti-karaciğer böbrek mikrozomal antikorları, anti-mitokondriyal antikorlar, anti-nötrofil sitoplazmik antikorlar, anti-nükleer antikorlar, anti-pariyetal hücre antikorları, çölyak hastalığı, ekstrakte edilebilir nükleer antijenler, enzim bağlı immunosorbent assay, ICAP (Uluslararası Antinükleer Antikor HEp-2 Hücre Paternleri Uzlaşı Raporu), immünoblot test, immünofloresan antikor testi, insan epiteliyal hücre serisi-2, otoantikor, otoimmün hastalık, otoimmün karaciğer hastalıkları, otoimmün vaskülit, rehber, sistemik otoimmün hastalık

/

anti-tissue transglutaminase antibodies, anti-smooth muscle antibodies, anti-endomysium antibodies, anti-phospholipid antibodies, anti-phospholipid syndrome, anti-gliadin antibodies, anti-liver kidney microsomal antibodies, anti-mitochondrial antibodies, anti-neutrophil cytoplasmic antibodies, anti-nuclear antibodies, anti-parietal cell antibodies, celiac disease, extractable nuclear antigens, enzyme linked immunosorbent assay, International Consensus on Antinuclear Antibody Patterns (ICAP), immmunoblot test, immunofluorescence antibody test, human epithelial cell line-2, autoantibodies, autoimmune disease, autoimmune liver diseases, autoimmune vasculitis, guidelines, systemic autoimmune disease

Biyogüvenlik uygulamaları

Otoantikorların tanısı için laboratuvar işlemleri başlıca insan serumu ile çalışmaya dayanır. Buna göre otoantikorların tanısı ile uğraşan laboratuvar personeli için **en ciddi risk** tüm işlem aşamalarında **kan-kaynaklı patojenlerin** (özellikle HIV ve hepatit etkenleri) **bulaşma riski**dir.

Bu patojenler risk grubu 2 mikroorganizmalar olup işlemler asgari **biyogüvenlik düzeyi 2** (BGD2) laboratuvar şartlarında gerçekleştirilmelidir. Serum/plazma ayırma işlemleri ve test sırasında *kesinlikle* eldiven giyilmeli, standart güvenlik önlemleri uygulanmalıdır. Serum ve benzeri kan ürünlerinin kullanıldığı her türlü tanı yöntemi uygulanırken laboratuvarda **kesici-delici** önlemlerine yüksek uyum sağlanmalıdır! Buna göre; iğneler, kullanılmış lamlar ve pipet uçları kesici-delici atık kabul edilirler ve kesici-delici atık kutusuna atılırlar! Bu kutular delinmeye dayanıklı rijid çeperli, kapağı asla açılamaz, boşaltılamaz ve tekrar kullanılamaz (tek kullanımlık) tipte olmalıdır. Gerçekte pipet uçları insan cildi için kesici-delici özellikte olmamakla birlikte, diğer biyolojik kirlilerin konduğu torbalara atılmaları halinde torbayı delerek ciddi enfeksiyöz risk doğurabileceklerinden kesici-delici atık kabına atılmalıdırlar!

BGD2 laboratuvar şartlarının gerçekleştirilmesi ve iyi/güvenli laboratuvar uygulamaları için kapsamlı bir kaynak olan "UMS(2014)-Laboratuvar Güvenliği Rehberi"ne başvurulmalıdır (*bkz.* https://hsgm.saglik.gov.tr/depo/birimler/Mikrobiyoloji_Referans_Laboratuvarlari_ve_Biyolojik_Urunler_DB/rehberler/LaboratuvarGuvenlikRehberi.pdf)

Bu sayfa bilerek boş bırakılmıştır

BÖLÜM 1

OTOİMMÜN HASTALIKLAR VE OTOANTİKORLAR

Giriş

Büyük bir çeşitliliğe sahip olan immün sistem normal koşullarda çok sayıda antijene karşı yanıt oluştururken organizmanın öz antijenlerine karşı yanıt oluşturmamaktadır. "İmmünolojik tolerans" olarak tanımlanan bu durumun bozulması otoantikor ve/veya otoreaktif T hücre oluşumuna neden olarak otoimmün hastalık gelişimine yol açar. Endüstrileşmiş ülkelerde otoimmün hastalık prevalansı %5 dolayındadır.

Otoimmünite patogenezinde rol oynayan başlıca etmenler kişinin genetik yatkınlığının yanı sıra enfeksiyonlar ve diğer çevresel faktörlerdir. Otoimmün hastalıkların gelişimi ile ilgili pek çok gen gösterilmiştir. Bazı tip HLA alleli taşıyanlarda belli otoimmün hastalıklar daha sık görülmektedir. *Örneğin,* DRB1 03:01, DQB1 02:01, DRB115:01 ve DQB1 06:02 varlığı sistemik lupus eritematozus (SLE) ile, pek çok HLA-DRB1 alleli varlığı ise romatoid artrit (RA) ile ilişkilendirilmektedir. Bazı otoimmün hastalıklar ise tek gen mutasyonları sonucunda ortaya çıkmaktadır. Bunlara örnek olarak CD25 gen mutasyonu ile multipl skleroz ve tip 1 diabetes mellitus gelişimi, NOD2 mutasyonu ile Crohn hastalığı gelişimi gösterilebilir.

Enfeksiyonlar T hücre anerjisini bozarak otoantijenlere yanıt veren lenfositlerin etkin hale geçmesine neden olabilirler. Bunun sonucunda enfeksiyon etkenine karşı gelişen immün yanıt bireyin otoantijenlerine karşı saldırı ve doku hasarı ile sonuçlanabilir. Bu süreçte mikroorganizmalar ve otoantijenler arasında moleküler benzeşme, yabancı antijenlerin otoreaktif hücreleri doğrudan uyarması, travma veya inflamasyon sonucu saklı olan antijenik uyaranların hücre yüzeyinde belirmesi, sitokin düzenlenmesinin bozulması gibi etmenler rol oynamaktadır.

Sistemik otoimmün hastalıklar içinde RA, juvenil idiyopatik artrit (JIA), SLE, skleroderma, sistemik skleroz, Sjögren sendromu, polimiyozit, dermatomiyozit, miks bağ dokusu hastalığı sayılabilir, Sistemik otoimmün hastalıklarda saptanan otoantikorlar sıklıkla hücre çekirdeğine yönelik olup bu antikorlar anti-nükleer antikorlar (ANA) olarak da adlandırılmaktadır. Bu nedenle bu grup hastalıklar "ANA ilişkili romatizmal hastalıklar" başlığı altında da incelenmektedir.

İmmün sistemin düzenlenmesinde ortaya çıkan bu bozukluklar sonucunda otoreaktif B ve T hücreleri uyarılarak otoantijenlere karşı antikor veya hücresel bağışık yanıt oluşumuna neden olur. Sorumlu antikorlar genellikle IgG izotipinde olup nadiren IgM veya IgA tipi antikorlar da olaya katılır. Ortaya çıkan bağışık yanıt sonucu doku hasarı ve organ ve/veya doku fonksiyonlarında bozulma gelişir. Doğrudan T lenfositleri tarafından oluşturulan doku hasarının tipik örnekleri RA ve multipl skleroz iken, antikor aracılı otoimmün hasara örnek olarak sistemik lupus eritematozus (SLE), Hashimoto tiroiditi ve otoimmün hemolitik anemi verilebilir.

Otoimmün hastalıklar başlıca iki gruba ayrılmaktadır:

A. Organa özgül otoimmün hastalıklar

B. Sistemik otoimmün hastalıklar

Organa özgül otoimmün hastalıklarda doğrudan bir organ veya bir bezde bulunan antijenler hedef alınır ve bunlara karşı gelişen antikorlar doku hasarına neden olur. Bu grup içinde Hashimoto tiroiditi, tirotoksikoz, myastenia gravis, multipl skleroz, pernisiyöz anemi, tip 1 diabetes mellitus, Addison hastalığı, primer biliyer siroz, Crohn hastalığı, çölyak hastalığı, optik nörit, paraneoplastik otonomik nöropatiler, pemfigus, vitiligo sayılabilir.

Bu grupta en sık görülen hastalık SLE olup bu hastalığa sahip bireylerde hücrenin farklı yapılarında bulunan çeşitli antijenlere karşı oluşan antikorların immün kompleks oluşturarak kompleman aktivasyonuna, serumda C3a ve C5a düzeylerinde artışa, nötrofillerin olay yerine göçüne ve damar duvarında hasara (vaskülit) veya böbrek dokusunda inflamasyona (glomerulonefrit) yol açması hasar oluşturma mekanizmalarına bir örnek olarak verilebilir. Pek çok organ ve dokuda hasar gelişimi ile karakterize olan bu hastalıklar genel olarak "otoimmün romatizmal hastalıklar" olarak da tanımlanmaktadır.

Sistemik otoimmün hastalıklar içinde RA, JIA, SLE, skleroderma, sistemik skleroz, Sjögren sendromu, polimiyozit, dermatomiyozit, miks bağ dokusu hastalığı sayılabilir. Sistemik otoimmün hastalıklarda saptanan otoantikorlar sıklıkla hücre çekirdeğine yönelik olup bu antikorlar anti-nükleer antikorlar (ANA) olarak da adlandırılmaktadır. Bu nedenle bu grup hastalıklar "ANA ilişkili romatizmal hastalıklar" başlığı altında da incelenmektedir.

Bazı organa özgül ve sistemik otoimmün hastalıklarda rol oynayan antijenler **Tablo 1**'de verilmiştir.

ANA daha sık olarak sistemik otoimmün hastalıkların taranması amacıyla kullanılan bir parametredir. Bu nedenle bu bölümde ANA'nın tarama amacıyla kullanıldığı sistemik otoimmün hastalıklar hakkında bilgi verilecektir.

Sistemik lupus eritematozus

Sistemik lupus eritematozus (SLE) multifaktöriyel bir otoimmün hastalık olup hem genetik hem çevresel faktörlerden etkilenmektedir. SLE insidansı Amerika Birleşik Devletleri (ABD) verilerine göre 100.000'de 5,1 ve prevalansı 100.000'de 52,1'dir. Kadın/erkek oranı yaklaşık 9/1'dir. Ülkemizde Trakya bölgesinde yapılan bir çalışmada SLE insidansı 100.000'de 4,4; prevalansı ise 100.000'de 51,7 olarak belirlenmiştir.

Lupusun doğal ve adaptif bağışıklık mekanizmalarında görülen bozukluklar nedeniyle geliştiği bilinmektedir. Apopitotik hücre temizlenmesi, sitokin kaskadı, B-hücre bağışıklığı ve T-hücre sinyalizasyonunda gelişen bozukluklar hastalığın patogenezinde rol oynayan temel mekanizmalardır.

Sistemik Lupus Uluslararası Klinikler İş birliği (Systemic Lupus International Collaborating Clinics; SLICC) tarafından yayımlanan klinik ve immünolojik sınıflandırma kriterleri şunlardır:

- *Klinik kriterler:* Akut kutanöz lupus, kronik kutanöz lupus, oral veya nazal ülser, skarlaşmayan alopesi, iki veya daha fazla eklemi içeren sinovit, serozit, renal tutulum, santral sinir sistemi bulguları, hemolitik anemi, lökopeni, trombositopeni.
- *İmmünolojik kriterler:* Referans sınır değerin üzerinde ANA, anti-dsDNA, anti-Sm, antifosfolipit antikor pozitifliği, düşük C3, C4 ve CH50 değerleri, direkt Coombs testi pozitifliği (hemolitik anemi varlığında dikkate alınmaz).

SLE sınıflaması için en az dört kriter (en az bir klinik ve bir immünolojik kriter) veya biyopsi ile kanıtlanmış nefrit ve ANA veya anti-dsDNA pozitifliği gereklidir.

Lupus hastalarında görülen yakınmalar hafif halsizlik, yorgunluk ve eklem ağrılarından ciddi serebral ve renal tutuluma ait yakınmalara kadar geniş bir yelpazede görülebilir. En sık görülen bulgular artrit ve malar döküntüdür. Aktif nefropati olguların yaklaşık %28'inde görülmektedir.

Tablo 1. Bazı organa özgül ve sistemik otoimmün hastalıklar ve patogenezde rol oynayan antijenler

Otoimmün hastalık	İlişkili antijenler
Organa özgül	
Tip 1 diabetes mellitus	Pankreas adacık hücresinde bulunan glutamat dekarboksilaz (GAD) ve tirozin fosfataz, insülin, preproinsülin
Hashimoto tiroiditi	Tiroperoksidaz (TPO), tiroglobulin (Tg)
Graves hastalığı	Tiroid stimülan hormon (TSH) reseptör
Addison hastalığı	21-hidroksilaz
Goodpasture sendromu	Tip IV kollajen (glomeruler bazal membran)
Myastenia gravis	Asetil kolin reseptörü (AChR)
Multipl skleroz	Myelin proteinleri
Pernisiyöz anemi	Intrinsik faktör
Primer biliyer siroz	Piruvat dehidrojenaz, lamin B reseptör (LBR), nükleer por kompleks proteinleri (gp210)
Tip 1 otoimmün hepatit	F-aktin
Tip 2 otoimmün hepatit	Sitokrom p450 (LKM-1: liver kidney microsomal- 1), formimino transferaz siklodeaminaz (LC-1: liver cytosolic-1)
Tip 3 otoimmün hepatit	UGA-suppressor-serine-tRNA associated protein (SLA/LP: soluble liver antigen/liver pancreas antigen)
Crohn hastalığı	Pankreas asiner hücreleri, bazı bakteri peptidleri, maya hücre duvarında bulunan mannan
Çölyak hastalığı	Doku transglutaminaz (dTG)
Nöromyelitis optika	Akuaporin-4
Pemfigus vulgaris	Desmoglein-3
Vitiligo	Melanosit spesifik tirozinaz, melanin konsantre edici hormon reseptörü (MCHR1), transkripsiyon faktör SQX10
Sistemik	
Romatoid artrit (RA)	IgG molekülü Fc kısımları, sitrülinlenmiş siklik peptidler, UI-nRNP, histon, ssDNA
Sistemik lupus eritematozus (SLE)	dsDNA, histon, nükleozom, Sm, SS-A, SS-B, ribozomal P protein
Sistemik skleroz (Skleroderma)	Topoizomeraz 1 (Scl-70), PM-Scl, fibrillarin, RNA polimeraz 1, II, III, sentromer
Sjögren sendromu	SS-A, SS-B, ssDNA
Polimiyozit / Dermatomiyozit	PM-Scl, Jo-1 (histidil-tRNA sentaz), Mi-1, Mi-2 (DNA helikaz), SRP (signal recognition particle)
Miks bağ dokusu hastalığı	UI-nRNP, ssDNA

Sistemik skleroz

Sistemik skleroz (SSc) ciltte sertleşme ve iç organların tutulumu ile karakterize sistemik bir bağ dokusu hastalığıdır. Cilt tutulumu deride sertleşme, gerilme ile kendini gösterirken, akciğer, gastrointestinal organlar, böbrek, kalp tutulumu ciddi morbiditeye yol açabilir.

Sistemik skleroz insidansı milyonda 0,6-122; prevalansı ise milyonda 7-489 arasında değişmektedir. ABD ve Avustralya'da Avrupa ve Japonya'da olduğundan daha sık görülmektedir.

Sistemik skleroz yaygın kutanöz SSc (dcSSc) ve sınırlı kutanöz SSc (LcSSc) olmak üzere iki sınıfa ayrılır. Yaygın formunda hızlı ve ilerleyici şekilde gelişen cilt kalınlaşması ve daha erken ve hızlı ilerleyen iç organ tutulumu söz konusudur. Kısıtlı formunda ise cilt kalınlaşması daha çok yüz ve dirseğin ve dizin altında sınırlı olup daha geç başlayan ve yavaş ilerleyen iç organ tutulumu görülür.

Otoantikor pozitifliği SSc'de tanı koydurucu rol oynamaktadır. Anti-sentromer, anti-topoizomeraz 1 (Scl-70) ve anti-RNA polimeraz III SSc için yüksek özgüllük göstermekte olup 2013 yılında Amerikan Romatoloji Derneği/Avrupa Romatizma Birliği (American College of *Rheumatology* / European League against Rheumatism; ACR/EULAR) tarafından tekrar düzenlenen SSc sınıflandırma kriterleri arasına alınmıştır. Bu antikorların yanı sıra SSc olgularında görülebilen diğer otoantikorlar anti-U3- RNP/fibrillarin, anti-Th/To ve anti-RNA-polimeraz I ve II'dir. Bu antikorların varlığı ANA indirekt immünofloresan (IIF) yönteminde, HEp-2 hücrelerinde nükleolar tarzda boyanmaya yol açar. Anti-PM/Scl, anti-Ku, anti-UI-RNP, anti-SS-A/Ro60/Ro52 ve anti-NOR 90 SSc ve diğer sistemik otoimmün romatizmal hastalıklarda saptanabilen otoantikorlardandır.

Otoantikor türü SSc sınıflamasında rol oynamaktadır. Anti-topoizomeraz ve anti-RNA polimeraz III pozitifliği yaygın SSc ile ilişkilendirilirken, anti-sentromer pozitifliği daha çok sınırlı formunda görülür.

Polimiyozit/Dermatomiyozit

İdiyopatik inflamatuvar kas hastalığı olarak da tanımlanan polimiyozit/dermatomiyozit (PM/DM) kas ve/veya cilt bulgularıyla karakterize sistemik otoimmün bir hastalıktır.

Polimiyozit/dermatomiyozit prevalansı yaklaşık 100.000'de 1,0 olup, kadın/erkek oranı yaklaşık 2/1'dir. En sık 40-50 yaşlar arasında görülür.

Polimiyozit daha çok hücresel immün mekanizmaların rol oynadığı, kas hücrelerinin inflamatuvar hücrelerle çevrili olduğu ve anormal kas liflerinin tüm kas fasiküllerinde yaygın görüldüğü bir patolojidir. DM ise humoral immün yanıtın daha baskın olduğu ve ağırlıklı olarak komplemanın rol oynadığı bir vaskülopatidir. PM'in aksine DM'de anormal kas lifleri fasikülün içinde belli bir bölgede toplanmıştır.

İnflamatuvar kas hastalıkları güncel sınıflandırmaya göre altı sınıfa ayrılmaktadır:

- Tip I: Erişkin polimiyoziti
- Tip II: Erişkin dermatomiyoziti
- Tip III: Malignite ile birlikte inflamatuvar miyozit
- Tip IV: Çocukluk çağı polimiyoziti veya dermatomiyoziti
- Tip V: Kollajen vasküler hastalıklar ile birlikte miyozit ("overlap" sendromu)
- Tip VI: Diğer miyozitler: İnklüzyon cisimciği miyoziti, eozinofilik ve lokalize nodüler miyozit

Polimiyozit/dermatomiyozit sınıflandırma kriterleri simetrik proksimal kaslarda güçsüzlük, artmış kas enzim düzeyleri, elektromiyografide miyopati bulguları, tipik kas biyopsi bulgularını içerirken; DM için ilave olarak tipik DM eritemi de tanımlanmıştır.

Tipik inflamatuvar kas hastalığı yakınmaları ve bulguları olan hastada pozitif ANA IIF sonucu PM/DM için sadece zayıf bir kanıt olarak kabul edilmektedir. Miyozite özgül antikorlar anti-Jo-1 (histidil-tRNA sentetaz), anti-SRP (intrasellüler *signal recognition* partikül) ve anti-Mi-2 (helikaz) dir. Uzun yıllar boyunca anti-Jo-1 antikorunun özellikle PM için prognostik bir belirteç olduğu ileri sürülmüştür. Ancak "anti-sentetaz sendromu"nun (PM/DM hastalarının %30 kadarında görülebilen akut başlangıçlı Raynaud fenomeni, elde döküntü, artrit ve interstisyel akciğer hastalığı ile karakterize bir sendrom) tanımlanmasıyla birlikte anti-Jo-1'in PM için prognostik bir faktör değil, anti-sentetaz sendromu için tanısal bir belirteç olduğu saptanmıştır. Anti-SRP ise daha çok PM'de görülüp agresif hastalıkla ilişkilendirilmektedir.

Sjögren sendromu

Sjögren sendromu (SS) başta gözyaşı ve tükürük bezleri olmak üzere tüm ekzokrin bezleri tutabilen otoimmün bir ekzokrinopatidir. Primer ve sekonder SS olarak iki türü bulunur. Başka bir otoimmün hastalıkla birlikte görüldüğünde sekonder SS olarak tanımlanır.

Primer SS insidansı 100.000'de 3,9-5,3'tür. Türkiye'de yapılan çalışmalarda primer SS prevalansı 0,21-0,72 arasında bulunmuştur. Kadın/erkek oranı yaklaşık 9/1'dir.

Primer SS patogenezi tam olarak aydınlatılmış olmamakla birlikte T hücre sayısında azalma, B hücre sayısında ve aktivitesinde artma, proinflamatuvar sitokinlerde artma ve apopitotik mekanizmalardaki bozulmanın glandüler yıkımla ilişkili olduğu düşünülmektedir. Ekzokrinopati, ekzokrin bezlerde yoğun periepitelyal lenfosit infiltrasyonu ile karakterizedir.

Hastalığın en belirgin klinik bulgusu konjonktiva ve korneada hasara yol açan "keratokonjonktivitis sicca" sonucu gelişen göz kuruluğudur. Bunun yanı sıra tükürük bezlerindeki hasara bağlı olarak ağız ve boğaz kuruluğu da görülmektedir. Primer SS hastalarında miyalji, artralji, ateş, halsizlik, yorgunluk gibi sistemik yakınmalar da izlenebilir, interstisyel nefrit, karaciğer tutulumu, pulmoner tutulum ve periferik nöropati de saptanabilir. Primer SS tanısı için Amerikan Romatoloji Derneği tarafından 2012 yılında kabul edilen kriterlerden en az ikisinin pozitif olması gerekmektedir:

1. Pozitif anti-SS-A ve/veya anti-SS-B antikorları veya pozitif romatoid faktör (RF) ve pozitif ANA-IIF
2. Pozitif minör tükürük bezi biyopsi skoru (focus skoru >1/4 mm^2 Focus= 50 mononükleer hücre infiltrasyonu)
3. Keratokonjonktivitis sicca (oküler boyanma skoru>3.3)

Sekonder SS en sık RA ile birlikte görülür. Bunun yanı sıra SLE, SSc, miks bağ dokusu hastalığı, miyozit, vaskülit, tiroidit, primer biliyer siroz, kronik aktif hepatit ve miks kriyoglobulinemi ile birlikte de saptanabilir.

Otoantikorlar SS hastalarında sıklıkla pozitiftir. Ribonükleoproteinlere karşı gelişen anti-SS-A (anti-Ro60/anti-Ro52) ve anti-SS-B (anti-La) en sık saptanan otoantikorlardır. Anti-SS-B antikoru anti-SS-A'ya göre daha özgül ancak daha düşük duyarlıdır. Anti-SS-A antikoru SS dışında SLE, SSc, miks bağ dokusu hastalığı ve PM/DM'de de görülebilir. İzole anti-Ro52/TRIM21 pozitifliği SS için karakteristiktir, ancak diffüz kutanöz sistemik skleroz, PM/DM ve primer biliyer sirozda da görülebilir.

Anti-SS-A ve anti-SS-B antikorlarının varlığı sıklıkla erken hastalık başlangıcı ve daha uzun hastalık süresi ile ilişkilendirilmektedir. Ayrıca "sicca" belirtileri ve parotis bezi hasarının da kanıtı olarak kabul edilmektedir. Anti-SS-A ve anti-SS-B antikorları subkutan vaskülit, Raynaud fenomeni, periferal nöropati, artrit, renal tutulum ve interstisyel akciğer hastalığı gibi SS'nin ekstraglandüler tutulumu olan olgularda daha sık görülmektedir. Ayrıca gebelerde anti-SS-A antikor varlığı neonatal lupus ve fetusta kalp bloğu gelişimiyle de ilişkili olup özellikle anti-Ro52/TRİM21 antikorları ilişkilendirilmektedir.

Miks bağ dokusu hastalığı

Miks bağ dokusu hastalığı (MCTD) SLE, SSc, RA ve PM kliniklerine ait bulguların birlikte görülebildiği sistemik bir otoimmün hastalık olup "overlap sendromu" olarak da bilinmektedir. Erken evrelerde hastalık diğer sistemik otoimmün hastalıkları çağrıştırdığından ayırt edilemez.

Anti-nükleer antikor pozitifliği MCTD için bir tanı kriteri olarak kabul edilmektedir. Pozitif ANA test sonucu olan MCTD şüpheli olgularda mutlaka anti-U1 RNP araştırılmalıdır. Yüksek pozitif anti-U1 RNP MCTD tanısı için yüksek özgüllük göstermektedir.

Romatoid artrit

Romatoid artrit (RA) en sık görülen sistemik otoimmün hastalıktır. RA eklemlerde kronik inflamasyon ve buna bağlı artrit gelişimi ile karakterize bir hastalık olup tüm dünyada ortalama prevalansı %1-2'dir. Prevalans kadınlarda daha yüksektir.

Romatoid artrit patogenezinde genetik, cinsiyet, mikrobiyal antijenlere bağlı T hücre aktivasyonu ve artmış sinoviyal immün yanıt başta olmak üzere pek çok faktör rol oynar. Özellikle mikrobiyal antijenlerle ortak epitop taşıyan bireylerde kronik olarak sitrüline olmuş peptidlere maruz kalma sonucunda anti-siklik sitrülinlenmiş peptid antikorlar (anti-CCP) sentezlenir. RA'da hem otoantikor sentezleyen B hücreleri hem de otoreaktif Th1 hücrelerinin aktivasyonu sonucunda otoimmün yanıt ortaya çıkar. Sinoviyal sıvıdaki bu yanıt lenfosit ve makrofajların olay yerine göçüne ve kıkırdak dokuda hasara yol açar. Bu hasarda rol oynayan önemli faktörlerden biri IgM-IgG immün kompleksleri olup IgG'nin Fc parçasına karşı sentezlenen IgM tipindeki anti-IgG antikorları en önemli rolü oynar. Bu antikorlar romatoid faktör (RF) olarak tanımlanmaktadır.

Romatoid artrit özellikle el ve el bileklerinde başlayan simetrik artrit, romatoid nodüller, sabah sertliği, tipik radyografik bulgular ve RF pozitifliği ile karakterizedir. Hastalığın seyri sırasında eklem dışı (hematolojik, pulmoner, hepatik, renal, nörolojik, oküler, vasküler) bulgular da ortaya çıkabilir.

Laboratuvar tanısında inflamasyon göstergelerinde (eritrosit sedimentasyon hızı, C-reaktif protein) artış, RF ve anti-CCP pozitifliği önemlidir (*bkz.* Bölüm 2, Romatoid faktör ve Anti-siklik sitrülinlenmiş peptid antikorlar).

Kaynaklar

1. Agmon-Levin N, Damoiseaux J, Kallenberg C, Sack U, Witte T, Herold M, et al. International recommendations for the assessment of autoantibodies to cellular antigens referred to as anti-nuclear antibodies. *Ann Rheum Dis* 2013; 73:17-23.
2. Mahler M, Meroni PL, Bossuyt X, Fritzler MJ. Current concepts and future directions for the assessment of autoantibodies to cellular antigens referred to as anti-nuclear antibodies. *J Immunol Res* 2014; Article ID 315179.
3. Tozzoli R, Bizzaro N, Tonutti E, Villalta D, Bassetti D, Manoni F, et al. Guidelines for the laboratory use of autoantibody tests in the diagnosis and monitoring of autoimmune rheumatic diseases. *Am J Clin Pathol* 2002; 117:316-24.
4. Solomon DH, Kavanaugh AJ, Schur PH. Evidence-based guidelines for the use of immunologic tests: antinuclear antibody testing. *Arthritis Rheum* 2002;47:34-44.
5. Kavanaugh A, Tomar R, Reveille J, Solomon DH, Homburger HA. Guidelines for clinical use of the antinuclear antibody test and tests for specific autoantibodies to nuclear antigens. *Arch Pathol Lab Med* 2000;124:71-81.
6. Damoiseaux J, Andrade LE, Fritzler MJ, Shoenfeld Y. Autoantibodies 2015: From diagnostic biomarkers toward prediction, prognosis and prevention. *Autoimm Rev* 2015;14:555-63.

7. Vasudevan A, Krishnamurthy AN. Changing worldwide epidemiology of systemic lupus erythematosus. *Rheum Dis Clin North Am* 2010;36:1-13.
8. Lisnevskaia L, Murphy G, Isenberg D. Systemic lupus erythematosus. *Lancet* 2014;384:1878-88.
9. Chifflot H, Fautrel B, Sordet C, Chatelus E, Sibilia J. Incidence and prevalence of systemic sclerosis: a systematic literature review. *Semin Arthritis Rheum* 2008;37:223-35.
10. Patel R, Shahane A. The epidemiology of Sjögren's syndrome. *Clin Epidemiol* 2014;6:247-55
11. Shiboski C, Shiboski CH, Criswell LA, Baer A, Challacombe S, Lanfranchi H, et al. American College of *Rheumatology* Classification Criteria for Sjögren's Syndrome: A Data Driven, Expert Consensus Approach in the Sjögren's International Collaborative Clinical Alliance Cohort. *Arthritis Care Res* 2012;64:475-87.
12. Hu ZD, Deng AM. Autoantibodies in pre-clinical autoimmune disease. *Clinica Chimica Acta* 2014;437:14-8.
13. Van den Hoogen F, Khanna D, Fransen J, Johnson SR, Baron M, Tyndall A, et al. 2013 Classification Criteria for Systemic Sclerosis: An American College of Rheumatology/European League Against Rheumatism Collaborative Initiative. *Arthritis Rheum* 2013;65:2737- 47.
14. Meyer A, Meyer N, Schaeffer M, Gottenberg JE, Geny B, Sibilia J. Incidence and prevalence of inflammatory myopathies: a systematic review. *Rheumatology* 2015;54:50-63.
15. Iaccarino L, Ghirardello A, Bettio S, Zen M, Gatto M, Punzi L, Doria A. The clinical features, diagnosis and classification of dermatomyositis. *J Autoimmun* 2014;48-49:122-7.
16. Tani C, Carli L, Vagnani S, Talarico R, Baldini C, Mosca M, Bomba rdieri S. The diagnosis and classification of mixed connective tissue disease. *J Autoimmun* 2014;48-49: 46-9.
17. Aletaha D, Neogi T, Silman AJ, Funovits J, Felson DT, Bingham CO 3rd, et al. 2010 rheumatoid arthritis classification criteria: an American College of Rheumatology/European League Against Rheumatism collaborative initiative. *Ann Rheum Dis* 2010;69:1580-8.
18. Foti D, Greco M, Palella E, Gulletta E. New laboratory markers for the management of rheumatoid arthritis patients. *Clin Chem Lab Med* 2014;52:1729-37.
19. Pamuk ON, Balci MA, Dönmez S, Tsokos GC. The incidence and prevalence of systemic lupus erythematosus in Thrace, 2003-2014: A 12-year epidemiological study. *Lupus* 2015;7: pii: 0961203315603141[E-pub ahead of print]
20. Damoiseaux J, Andrade LEC, Carballo OG, Conrad K, Francescantonio PLC, Fritzler MJ, Garcia de la Torre I, Herold M, Klotz W, Cruvinel WM, Mimori T, von Muhlen C, Satoh M, Chan EK. Clinical relevance of HEp-2 indirect immunofluorescent patterns: the International Consensus on ANA patterns (ICAP) perspective. *Ann Rheum Dis* 2019 Mar 12. From doi: 10.1136/annrheumdis-2018-214436.

Bu sayfa bilerek boş bırakılmıştır

BÖLÜM 2

OTOANTİKORLARIN TANI, TEDAVİ VE HASTALIK İZLEMİNDEKİ ROLLERİ

Giriş

Bu Rehber daha çok sistemik otoimmün hastalıkların tanısında kullanılan yöntemleri ele almak üzere hazırlanmış olduğundan özellikle bu hasta grubunda tanı için araştırılan otoantikorlara ağırlık verilmiştir. Bu grubun içinde yer alan otoantikorlar şu şekilde sıralanabilir:

- Anti-nükleer antikorlar
- Anti-nötrofil sitoplazmik antikorlar
- Anti-fosfolipit antikorlar
- Romatoid faktör
- Anti-siklik sitrülinlenmiş peptid antikorları (anti-CCP)

Anti-nükleer antikorlar

Anti-nükleer antikorlar hücre çekirdeğinde bulunan farklı antijenleri hedefleyen çok geniş bir otoantikor grubunu içermektedir. Kısaca "ANA" olarak da tanımlanan bu antikorların hedefi olan antijenler tüm çekirdekli hücrelerde bulunurlar ve hücre döngüsünde rol alırlar. ANA terimi sadece "anti-nükleer" antikorları işaret ediyor gibi anlaşılıyorsa da bu tanımlamanın içinde hücrede bulunan nükleus dışı (sitoplazmik) antijenlere karşı gelişen antikorlar da vardır. Hargrave, Richmond ve Morton tarafından ilk kez 1948'de SLE hastalarında lupus eritematozus (LE) hücreleri tanımlanmıştır. Bunu takiben 1950'lerden sonra anti-nükleer antikor araştırmaları hız kazanmış ve 1954'de "ANA" terimi kullanılmaya başlanmıştır. ANA tanısında indirekt immünofloresan (IIF) yöntemi 1957'de kullanıma girmiş ve SLE tanısında (LE) hücre testine göre duyarlılığı daha yüksek bulunmuştur. ANA IIF morfolojik paternlerin çeşitliliğine dair bir uzlaşıya ulaşmak amacıyla düzenli olarak çalıştaylar yapan ve ortak uzlaşı raporları yayınlayan ICAP (The International Consensus on Antinuclear Antibody Patterns), I. Uluslararası Antinükleer Antikor HEp-2 Hücre Paternleri Uzlaşı Raporunda (2014-2015) paternleri nükleer, sitoplazmik ve mitotik olmak üzere 3 bölüme ayırmıştır. Buna göre paternler AC (*anti-cell*) kodu ile 1-28 arası numaralandırılmıştır. 2018 yılı uzlaşı raporunda yeni eklenen paternler ile AC 0-29 olarak yeniden düzenlenmiştir. ICAP, bu uzlaşı raporlarına paralel olarak "HEp-2 Hücre Paternleri Adlandırma ve Sınıflandırma Şeması"nı güncelleyerek, paternleri raporlama becerisine göre "Yetkin kişi düzeyi" ve "Uzman düzeyi" olarak iki bölüme ayırmıştır (**Şekil 1**).

ANA-IIF yönteminde kullanılması önerilen standart substrat HEp-2 hücreleri olup bu hücreler insan epitelyal karsinom hücreleridir. HEp-2 hücre uygulaması ile ANA-IIF testlerinde standardizasyon sağlanması kolaylaşmıştır.

HEp-2 hücreleri kullanılarak gerçekleştirilen IIF yöntemi ANA saptanmasında kullanılan en duyarlı ve **altın standart** olarak kabul edilen yöntemdir. Bu hücrelerde ANA varlığı yanında sitoplazmada bulunan yapılara karşı oluşabilen otoantikorların varlığı da belirlenebilmektedir. HEp-2 hücre serisinde nükleer antijenlerin anlamlı ölçüde eksprese olması tanı duyarlılığını arttırmaktadır. Ancak bu duyarlılık artışı özgüllükte bir azalmayı da beraberinde getirmiştir. Çok sayıda sağlıklı kişi ve diğer hastalık tanısı olan kişilerde de ANA pozitifliği saptanması üzerine ANA pozitifliği için daha yüksek bir sınır değer kullanımı gündeme gelmiştir. Güncel kılavuzlar sistemik otoimmün hastalık tanısı için **ANA sınır değeri olarak ≥1/160 titreyi** öngörmektedir.

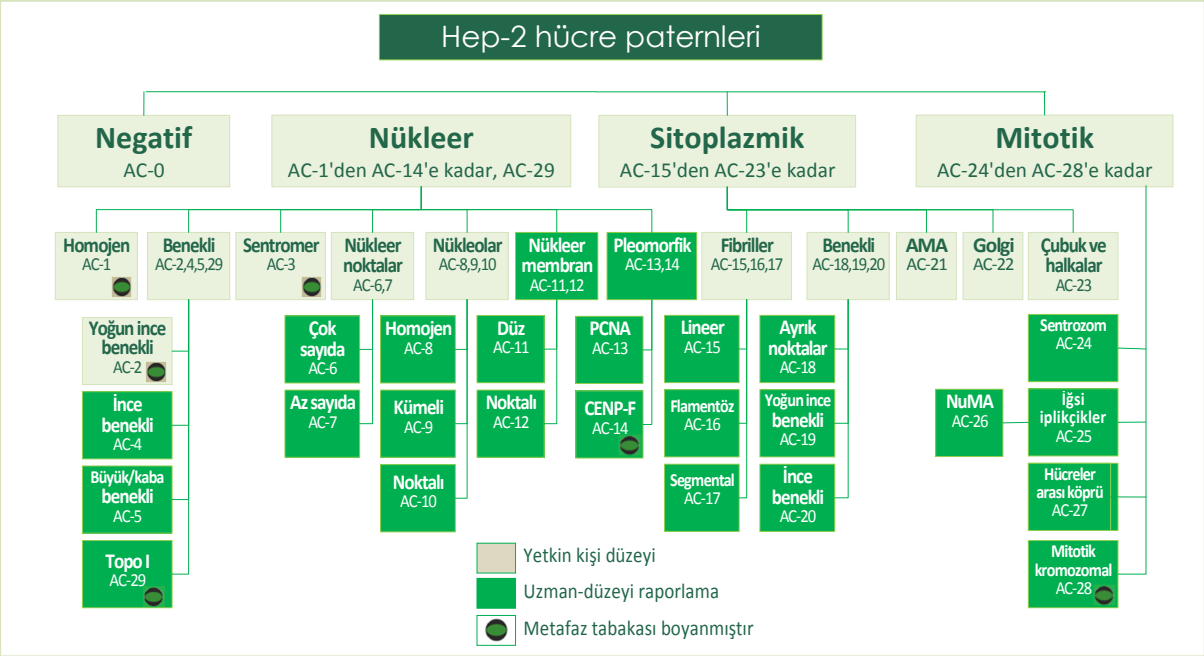

Şekil 1. HEp-2 hücre paternleri adlandırma ve sınıflandırma şeması

HEp-2 hücreleri kullanılarak gerçekleştirilen IIF yöntemi ANA saptanmasında kullanılan **altın standart** yöntemdir.

Farklı boyanma paternlerinin belli hastalıklarla ilişkisi kanıtlanmıştır. Bu ilişki hücrede bulunan bazı özgül antijenlere karşı oluşan otoantikorlardan kaynaklanmaktadır. Bu otoantikorların bir bölümü saflaştırılmış olup "ekstrakte edilebilir anti-nükleer antikorlar (ENA)" olarak adlandırılmıştır.

ANA tanısında mutlaka dikkat edilmesi gereken bir diğer nokta **floresan boyanma paterni**dir. ANA için homojen, benekli (granüler, *"speckled"*), nükleolar, nükleer membran, sentromer paternleri yanı sıra sitoplazmik boyanma paternleri de rapor edilmelidir. Standart bir ANA raporu mutlaka pozitiflik titresi ve boyanma paternini içermelidir.

Sistemik otoimmün hastalık tanısı için **ANA sınır değeri** ≥/160'dır.

Anti-nükleer antikorların tanı koydurucu ve tedavi izlemindeki rolleri

Pozitif ANA sonucunun tanı koydurucu rolü hastalıklara göre değişmektedir (**Tablo 2**).

Tablo 2. Pozitif ANA sonucunun tanı koydurucu etkisi ve görülme sıklığı

ANA tanıda çok yararlı	**ANA pozitiflik (%)**
Sistemik lupus eritematozus	90-95
Sistemik skleroz	85-95
Primer biliyer siroz	50-80
ANA tanıda belli ölçüde yararlı	
Polimiyozit / dermatomiyozit	30-70
Sjogren sendromu	50-70
ANA kritik tanı kriterleri arasında	
İlaca bağlı lupus	70-90
Miks bağ dokusu hastalığı	90-100
Otoimmün hepatit	40-80
ANA hastalık İzlemi ve prognozda çok yararlı	
Juvenil kronik artrit	50-60
Raynaud fenomeni	20-40
ANA'nın hastalık tanısı, izlemi veya prognozda rolü yok veya henüz kanıtlanmamış	
Romatoid artrit	15-30
Multipl skleroz	20-30
Otoimmün tiroid hastalıkları	10-20
Enfeksiyon hastalıkları	20-40
İdiyopatik trombositopenik purpura	10-30
Fibromiyalji	20-30
Kanser ve paraneoplastik sendromlar	20-50
Sağlıklı bireyler	
1/40	20-30
1/80	10
1/160	5
1/320	2

ANA, SLE tanısında yaklaşık %93 duyarlılık ve %57 özgüllük göstermektedir. Negatif ANA sonucu, SLE'yi dışlamada çok değerlidir. Ancak ANA pozitifliği sağlıklı popülasyonda ve başka klinik durumlarda da görülebildiğinden pozitif sonuçların mutlaka klinikle birlikte yorumlanması gerekmektedir. Sağlıklı kontrollerde düşük titre (1/40-1/80) ANA pozitifliği genel olarak %13-15 oranında görülmekle birlikte %40-45 oranlarının saptandığı uluslararası raporlar bulunmaktadır. Özellikle kadınlarda yaşla birlikte ANA pozitifliği artmaktadır.

SLE hastalarında pozitif ANA sonucunun yanı sıra tanıda en yüksek özgüllüğe sahip olan antikorlar anti-dsDNA ve anti-Sm antikorlarıdır. Anti-dsDNA antikorlarının tedavi izleminde önemli bir yeri vardır. Ancak yapılan meta-analizler anti-dsDNA düzeyinin hastalığın alevlenmesi hakkında yeterince prediktif değeri olmadığını göstermektedir. Bu noktada renal tutulum varlığı, C3, C4 ve anti-C1q antikor düzeyleri dikkate alınmalıdır. SLE hastalarında anti-ribozomal P antikorları renal tutulum ve santral sinir sistemi tutulumuyla ilişkilendirilmektedir. Özellikle anti-ribozomal P antikorları lupus başlangıç evresinde saptanırsa ileride gelişebilecek psikozu işaret eder.

Pozitif ANA sonuçları mutlaka klinikle birlikte yorumlanmalıdır

ANA pozitifliği sistemik skleroz sınıflandırma kriterleri arasında değildir. Ancak sistemik skleroz şüphesi olduğunda ANA bakılmalıdır, çünkü negatif ANA sonucu eozinofilik fasiit veya lineer skleroderma gibi fibrozisle karakterize diğer hastalıkları akla getirir. SSc'de önem taşıyan özgül antikorların başında anti-RNA polimeraz III gelmektedir; özellikle skleroderma renal krizlerinden önce pozitifleşmektedir.

Pozitif ANA, PM/DM'nin çok zayıf bir göstergesidir. PM/DM şüphesinde özgül otoantikor (RNA sentetaz) bakılmasının prognostik önemi vardır.

Tekrarlayan ANA istemlerinin tanı veya hastalık izlemi açısından rolü yoktur!

ANA titresi hastalık izleminde ve tedavi monitörizasyonunda kullanılmamalıdır!

ANA sonucu juvenil kronik artrit tanısında değerli değildir, ancak bu hastalarda üveit riskini öngörmek açısından önemlidir. Bu nedenle juvenil kronik artrit tanısı alan tüm hastalarda ANA bakılması ve buna göre üveit riski varsa erken tedaviye başlanması üveit sekellerinin önlenmesi açısından önem taşımaktadır.

Miks bağ dokusu hastalığı tanısı açısından klinik bulgular eşliğinde ANA kritik bir tarama testidir ve yüksek titrede anti-U1-nRNP düşündüren benekli (granüler) boyanma varlığı önemli bir serolojik kriter olarak değerlendirilir. U1-nRNP varlığı farklı bir yöntemle (ELISA, immünoblot) doğrulanmalı ve izole U1-nRNP pozitifliği durumunda kantitatif sonuç verilmelidir, çünkü yüksek antikor titresi miks bağ dokusu hastalığı için tanı koydurucudur.

Anti-dsDNA sadece SLE şüphesi olan hastalarda araştırılmalıdır!

Anti-dsDNA titresi hastalık izleminde kullanılabilir

bkz. Bölüm 5, Anti-çift iplikli DNA (anti-dsDNA) antikorları!

ANA IIF testi ile bazı klinik durumlarda veya kullanılan HEp-2 hücre serisinin özelliğine göre (*bkz.* Bölüm 3, ANA IIF yönteminde kullanılan hücre ve dokular) yalancı negatif sonuç elde edilebilir. Bu durumlarda anti-ENA profil ELISA veya anti-ENA immünoblot ile antikor araştırılması önerilir. ENA'lere karşı saptanan bazı antikorların hastalıkların tanısı ve ayırıcı tanısında rolü önemlidir. Buna örnek olarak SS-A antijeni olarak bilinen Ro60 ve Ro52'nin ayrı ayrı saptanması verilebilir. Anti-Ro60 pozitifliği otoimmün hastalıklarla daha çok ilişkilendirilmektedir. Anti-Ro60 özellikle SLE hastalarında pozitifken, anti-Ro52 Sjögren sendromunda daha sıktır. Diğer yandan anti-Ro60 pozitif, anti-Ro52 negatif tablo SLE için yüksek özgüllüğe sahiptir. İzole anti-Ro52 pozitifliği PM/DM, diffüz kutanöz sistemik skleroz, primer biliyer sirozda görülebilir. Anti-Ro52 PM/DM'de en sık saptanan ENA türü olup, pozitifliği özellikle miyozit ayırıcı tanısında değerlidir.

Özgül anti-nükleer antikorlar (anti-ENA) sadece ANA pozitif bulunan hastalarda veya ANA negatif olup kuvvetli otoimmün romatizmal hastalık, özellikle Sjögren sendromu ve polimiyozit şüphesi olan hastalarda araştırılmalıdır!

ANA otoimmün hepatit tanı kriterleri arasındadır, ancak pozitif ANA sonucu diğer hepatik hastalıkları dışlamaz.

Anti-nötrofil sitoplazmik antikorlar

(*bkz.* Bölüm 9, Sistemik vaskülitler ve tanıda kullanılan otoantikorlar)

Anti-fosfolipit antikorlar

Anti-fosfolipit antikorlar IgG ve/veya IgM ve daha az sıklıkta IgA yapısında olan çok geniş ve heterojen bir antikor grubudur. Bu grup antikorlar tromboembolik olaylar ve gebelik komplikasyonları ile karakterize "anti-fosfolipit sendromu" patogenezinde rol oynarlar. Negatif yüklü fosfolipitlerle reaksiyona girdikleri düşünülen bu antikorlar önceleri lupus antikoagülan (LA) ve anti-kardiyolipin antikorlar (ACA) şeklinde tanımlanmıştır. İlk kez SLE hastalarında gösterilen LA koagülasyon inhibitörü olarak etki gösteren ancak kanamaya değil trombofili ve klinik tromboza yol açabilen bir antikordur. ACA ise genellikle kardiyolipin veya diğer anyonik fosfolipitlerle reaksiyona girerler.

Anti-kardiyolipin antikorlar sağlıklı bireylerde de yaygın olarak bulunur, ancak sağlıklı kişilerde ACA-IgM sıklığı daha yüksektir. ACA anti-fosfolipit sendromu dışında sifiliz, mikoplazma enfeksiyonları, Lyme hastalığı ve bazı ilaçların kullanımına bağlı olarak da saptanabilir.

Anti-fosfolipit sendromunun tanısı için ACA ve LA birlikte değerlendirilmelidir. Anti-fosfolipit sendromu açısından ACA'nın duyarlılığı LA'dan daha yüksektir, ancak LA daha yüksek özgüllüğe sahiptir. ACA ve LA yanı sıra bu hasta grubunda mutlaka değerlendirilmesi gereken bir diğer antikor grubu anti-β2-glikoprotein-I (anti-β2-GPI) antikorlarıdır. Bu antikorlar ACA'nın kardiyolipine bağlanmasını arttırırlar. β2-glikoprotein-I antikoagülan etkiye sahip bir proteindir. Anti-β2- glikoprotein-I antikorları bu etkiyi bozarak trombotik olayları arttırır.

Anti-fosfolipit sendromunun kesin tanısı için LA ve/veya ACA ve/veya β2-glikoprotein-I bağımlı antikorların serumda 12 hafta arayla en az iki kez orta veya yüksek titrede saptanması gerekir. Sapporo kriterlerine göre kesin anti-fosfolipit sendromu tanısı için en az bir klinik ve bir laboratuvar kriteri sağlanmalıdır.

SLE tanısının başlangıç evresinde anti-fosfolipit antikor pozitifliği saptanan olgularda hastalık daha şiddetli seyretmekte, daha sık renal hastalık, SSS tutulumu, trombositopeni ve pıhtılaşma bozuklukları görülmekte, gebelik komplikasyonları daha sık gelişmektedir.

Romatoid faktör

Romatoid faktör (RF); romatoid artrit (RA), Sjögren sendromu, skleroderma, DM ve daha pek çok sistemik romatizmal hastalıkta saptanan ve IgG'nin Fc bölgesine karşı oluşan daha çok IgM yapısında otoantikorlardır.

Romatoid artrit hastalarında IgG türü RF de bulunabilir ancak ölçüm yöntemleri IgM yapısındaki RF'leri saptar. Düşük titrelerde RF pozitifliği akut inflamasyon, bazı viral enfeksiyonlar, kanserler, hiperglobulinemi ve yaşlılıkta da görülebilir.

RF, düşük özgüllüğe sahip olmasına rağmen romatoid artrit tanısında ve izleminde sık olarak kullanılmaktadır. RF, RA hastalarının %75-80'inde pozitiftir. RF titresi ile hastalık şiddeti arasında doğrusal bir ilişki vardır.

Anti-siklik sitrülinlenmiş peptid antikorlar

Sitrülin, arjinin metabolizmasında bulunan bir amino asit olup epitelyal hücre iskeletinde bulunan türü antikorların hedefi haline gelir. Sitrüline edilmiş bu proteinlerin eklem sıvısında lokal immün yanıtı indükleyerek romatoid artrit (RA) gelişiminde rol oynadığı düşünülmektedir. Anti-CCP antikorları RA tanısında özgüllüğü yüksek (%95- 98), duyarlılığı göreceli olarak daha düşük (%80-83) antikorlardır.

Anti-CCP antikorları RA erken tanısında rol oynayabilirler. RA'e bağlı bulgular başlamadan yıllar önce anti-CCP serum düzeylerinin yükseldiği gösterilmiştir. Ancak son meta-analizler anti-CCP antikorlarının pozitif prediktif değerinin %5 olduğunu, risk değerlendirilirken pozitif anti-CCP antikor varlığının yanı sıra pozitif aile öyküsü, RF varlığı ve artralji yakınmasının da dikkate alınması gerektiğini belirtmektedirler. Anti-CCP antikorları prognostik potansiyele de sahip olup RA tedavisini yönlendirmede yardımcı olurlar.

Kaynaklar

1. Agmon-Levin N, Damoiseaux J, Kallenberg C, Sack U, Witte T, Herold M, et al. International recommendations for the assessment of autoantibodies to cellular antigens referred to as anti nuclear antibodies. *Ann Rheum Dis* 2013;73:17-23.
2. Mahler M, Meroni PL, Bossuyt X, Fritzler MJ. Current concepts and future directions for the assessment of autoantibodies to cellular antigens referred to as anti-nuclear antibodies. *J Immunol Res* 2014; Article ID 315179.
3. Tozzoli R, Bizzaro N, Tonutti E, Villalta D, Bassetti D, Manoni F, et al. Guidelines for the laboratory use of autoantibody tests in the diagnosis and monitoring of autoimmune rheumatic diseases. *Am J Clin Pathol* 2002;117:316-24.
4. Committee on Rheumatologic Care, American College of *Rheumatology* Position Statement. Methodology of Testing for Antinuclear Antibodies. http://www.rheumatology.org/Portals/0/Files/Methodology%20of%20Testing%20Antinuclear%20Antibodies%20Position%20Statement.pdf
5. Solomon DH, Kavanaugh AJ, Schur PH. Evidence-based guidelines for the use of immunologic tests: antinuclear antibody testing. *Arthritis Rheum* 2002;47:434-44.
6. Kavanaugh A, Tomar R, Reveille J, Solomon DH, Homburger HA. Guidelines for clinical use of the antinuclear antibody test and tests for specific autoantibodies to nuclear antigens. *Arch Pathol Lab Med* 2000;124:71-81.
7. Meroni PL, Biggioggero M, Pierangeli SS, Sheldon J, Zegers 1, Borghi MO. Standardization of autoantibody testing: a paradigm for serology in rheumatic diseases. *Nat Rev Rheumatol* 2014;10:35-43.
8. Damoiseaux i, Andrade LE, Fritzler MJ, Shoenfeld Y. Autoantibodies 2015: From diagnostic biomarkers toward prediction, prognosis and prevention. *Autoimm Rev* 2015;14:555-63.
9. Mahler M, Fritzler MJ. The clinical significance of the dense fine speckled immunofluorescence pattern on HEp-2 cells for the diagnosis of systemic autoimmune diseases. *Clin Dev Immunol* 2012; Article ID 494356.
10. Mariz HA, Sato EI, Barbosa SH, Rodrigues SH, Dellavance A, Andrade LE. Pattern on the antinuclear antibody-HEp-2 test is a critical parameter for discriminating antinuclear antibody-positive healthy individuals and patients with autoimmune rheumatic diseases. *Arthritis Rheum* 2011;63:191-200.
11. Lisnevskaia L, Murphy G, Isenberg D. Systemic lupus erythematosus. *Lancet* 2014;384:1878-88.
12. Kayser C, Fritzler MJ. Autoantibodies in systemic sclerosis: unanswered questions. *Front Immunol* 2015;6: Article ID 167.
13. Ortel TN. Antiphospholipid syndrome: Laboratory testing and diagnostic strategies. *Am J Hematol* 2012;87:75-81.
14. Galli M, Barbui T. Antiphospholipid syndrome: Clinical and diagnostic utility of laboratory tests. *Semin Thromb Hemost* 2005;31:17-24.

15. Kurien BT, Scofield RH. Autoantibody determination in the diagnosis of systemic lupus erythematosus. *Scand J Immunol* 2006;64:227- 35.

16. Basu A, Sanchez TW, Casiano CA. DFS70/LEDGFp75: an enigmatic autoantigen at the interface between autoimmunity, AIDS, and cancer. *Front Immunol* 2015; 6: Article ID 116.

17. Copple SS, Sawitzke AD, Wilson AM, Tebo AE, Hill HR. Enzyme-linked immunosorbent assay screening then indirect immunofluorescence confirmation of antinuclear antibodies: a statistical analysis. *Am J Clin Pathol* 2011;135:678-84.

18. Fritzler MJ. The antinuclear antibody test: Last or lasting gasp? *Arthritis Rheum* 2011;63:19-22.

19. Phan TG, Wong RCW, Adelstein S. Autoantibodies to extractable nuclear antigens: Making detection and interpretation more meaningful. *Clin Diag Lab Immunol* 2002;9:1-7.

20. Yaniv G, Twig G, Shor DBA et al. A volcanic explosion of autoantibodies in systemic lupus erythematosus: A diversity of 180 different antibodies found in SLE patients. *Autoimm Rev* 2015;14:75- 9.

21. Wang Y, Pei F, Wang X, Sun Z, Hu C,i Dou H. Meta-analysis: diagnostic accuracy of anti cyclic citrullinated peptide antibody for juvenile idiopathic arthritis. *J Immunol Res* 2015; Article ID 915276.

22. Damoiseaux J, Andrade LEC, Carballo OG, Conrad K, Francescantonio PLC, Fritzler MJ, Garcia de la Torre I, Herold M, Klotz W, Cruvinel WM, Mimori T, von Muhlen C, Satoh M, Chan EK. Clinical relevance of HEp-2 indirect immunofluorescent patterns: the International Consensus on ANA patterns (ICAP) perspective. *Ann Rheum Dis* 2019 Mar 12. From doi: 10.1136/annrheumdis-2018-214436.

Bu sayfa bilerek boş bırakılmıştır

BÖLÜM 3

ANTİ-NÜKLEER ANTİKOR (ANA) SAPTANMASINDA İNDİREKT İMMÜNOFLORESAN (IIF) YÖNTEMİ VE STANDARDİZASYON

Giriş

Anti-nükleer antikor (ANA) test sonuçları kullanılan yönteme göre değişkenlik gösterebilmektedir. Günümüzde ANA saptanması için farklı yöntemler kullanılmaktadır. Bu yöntemler çift yönlü immünodifüzyon, radyoimmunoassay (RIA), kemiluminesan immunoassay (CLIA), enzim işaretli immünosorbent assay (ELISA), immünodot, immünoblot, mikro array, multipleks lazer florometri ve indirekt immünofloresan (IIF) yöntemi olarak sıralanabilir. ANA saptanmasında kabul edilen **altın standart** HEp-2 (HEp-2000) hücrelerinin substrat olarak kullanıldığı **IIF yöntemidir**. Bu yöntemle elde edilen sonuçların güvenilir olması hastalık tanısı açısından büyük önem taşımaktadır. Bu noktada en önemli iki etken güvenilir HEp-2 hücre serisi ve güvenilir mikroskobik değerlendirmedir. ANA IIF testinde test sonucunu etkileyen parametreler şu şekilde özetlenebilir (**Tablo 3**).

Tablo 3. IIF yönteminde test sonucunu etkileyen faktörler

Pre-analitik faktörler	Analitik faktörler	Post-analitik faktörler
– Uygun hastaların seçimi – Örnek toplama parametreleri – Örnek saklama ve işleme prosedürleri – Transport koşulları – Hastadan kaynaklanan faktörler	– Yöntem ve çalışılacak kit – Kullanılan hücre serisinin özellikleri – Tarama dilüsyonu – Mikroskobik değerlendirme – Kalite kontrol	– Raporlama süreci – Sınır değerinin belirlenmesi – Sonuçların klinik ile uyumunun belirlenmesi

Örnek kabul, ANA IIF yöntemi ve çalışılacak kit

Örnek kabul/ret ölçütleri

Örnek olarak serum veya plazma (EDTA, heparin veya sitratlı) kullanılır. Hasta adı-soyadı, hasta no/protokol no vb. gibi hastayı tanımlayan bilgiler olmayan örnekler kabul edilmemelidir. Akılcı test istem prosedüründe belirtilen test istem periyoduna uygun yapılmamış test istemleri reddedilebilir. Hemolizli ve lipemik örnekler test sonuçlarını etkileyebileceğinden kullanılmamalıdır. (Hasta örnekleri saklama ve çalışma koşulları için *bkz.* Çalışma prosedürü)

ANA IIF yöntemi

IIF yöntemi katı faz olarak hücre veya doku kesitlerinin kullanıldığı ve hasta serumunda özgül antikorların araştırıldığı bir *in-vitro* tanı yöntemidir. ANA saptanmasında en sık başvurulan yöntemdir. Yöntem hasta serumunda bulunan antikorun antijene bağlanması ve floresanla işaretlenmiş olan anti-insan antikorunun bu komplekse bağlanması esasına dayanır. Bu yöntemde katı faz olarak slayt (lam) kullanılmakta olup, bu slaytlara çeşitli hücre veya dokular fikse edilmiştir. Ticari olarak hazırlanan bu slaytlar üzerine hasta serumu damlatılır ve her üretici firmanın kendi önerileri doğrultusunda inkübe edilir. Tampon solüsyonla yıkamayı takiben FITC işaretli anti-insan antikoru (konjugat) eklenir ve tekrar inkübasyon ve yıkama yapılır. Takiben slayt üzerine gliserol damlatılarak lamelle kapatılır ve floresan mikroskop altında incelenir.

ANA IIF yönteminde kullanılan hücre ve dokular

ANA IIF yönteminde altın standart olarak önerilen HEp-2 hücreleri insan larinks epitelyal karsinom hücreleridir. HEp-2 hücreleri her seride benzer özellikte olduğundan ANA saptanmasında diğer dokulara göre daha standart bir substrat sağlamaktadır. HEp-2 hücre serilerinde SS-A antijeni genellikle düşük düzeyde eksprese olduğundan "yalancı negatif" sonuçlarla karşılaşılabilmektedir. Bu sorunun üstesinden gelebilmek için HEp-2 hücrelerinin SS-A antijeni ile transfekte edildiği HEp-2000 hücre serisi geliştirilmiştir. HEp-2 hücrelerinin IIF yöntemiyle değerlendirilmesi hücrenin nükleer, sitoplazmik ve mitotik yapılarına karşı gelişebilen otoantikorların saptanmasına olanak sağlamaktadır.

Bazı paternlerin ayrımı için ek dokulara da gereksinim olabilir. Örneğin maymun karaciğer dokusu özellikle nükleer membran varlığını belirlemede, nükleer dot-sentromer paternlerini ayırt etmede fayda sağlamaktadır. Bu amaçla şüpheli durumlarda HEp-2 hücreleri ile birlikte karaciğer dokusunun sağlandığı kitler veya karaciğer dokusunun ayrı sağlandığı kitler kullanılabilir.

HEp-2 hücre serilerinin ANA saptanmasında avantajları: HEp-2 hücre serilerinde çekirdeklerin büyük olması, hücre yapılarının kolay görüle bilirliği, homojen ve tek tabaka hücre topluluğu sağlanması, hücre döngüsünün tüm evrelerine ait antijenlerin ifadelenmesi (100'den fazla otoantijeni yakalama olanağı), yeni otoantikorların keşfedilmesine olanak sağlaması gibi avantajları vardır.

HEp-2 hücre serilerinin ANA saptanmasında dezavantajları: HEp-2 hücre serisi kullanımına bağlı olarak anti-SS-A, anti-tRNA sentetaz (Jo-1) ve anti-ribozomal P (anti-Rib-P) antikorlarının saptanmasında sorunlar yaşanabilir. Bu antijenler HEp-2 hücrelerinde çok düşük düzeyde ifadelendiğinden veya dokularda fiksasyon işlemleri sırasında denatüre olabildiğinden "yalancı negatiflik" görülebilir. Bu nedenle en uygun olan HEp-2 hücre serileri aseton ile fikse edilmiş hücrelerdir; etanol veya metanol ile fiksasyon SS-A antijen kaybına neden olabilir. ANA HEp-2 yöntemini kullanan laboratuvarlar anti-SS-A varlığını mutlaka ek testlerle araştırmalıdır. HEp-2 hücrelerinde yaşanan bu sorunun kısmen üstesinden gelebilmek için SS-A/Ro60 antijenini yüksek düzeyde eksprese eden HEp-2000 hücreleri kullanılabilir.

ANA IIF test kiti seçimi

Çoğu ANA IgG izotipindedir. ANA IgM ve/veya IgA izotiplerinin araştırılması duyarlılığı arttırmadığı gibi özgüllüğü de azaltır. Bu nedenle sadece ANA IgG bakılması tanı için yeterlidir. Laboratuvarda çalışılacak ANA IIF test kiti belirlenirken şu noktaların dikkate alınması önemlidir (*bkz.* bu Bölüm, Kalite kontrol).

- Slayttaki hücre yoğunluğu ve dağılımının homojen olması
- Mitoz yapan hücre sayısının yeterli olması (3-5 metafaz/sahaX200 büyütme)
- Hücre morfolojisinin bozulmamış olması
- Arka plan floresansının olmaması
- Özgül antijenlerin hücrede yeterince eksprese olması
- Kullanılan konjugatın mutlaka florokrom (FITC veya diğerleri) işaretli anti-insan IgG özgül sekonder antikor olması. Polivalan antikor kullanımı daha yüksek oranda "yalancı pozitif" reaksiyonlara neden olabilir. FITC/protein oranının yaklaşık olarak 3.0 olması önerilmektedir; yüksek oran özgül olmayan bağlanmaları arttırır. Konjugatta bulunan antikorun proteine oranı ≥0.1 olmalıdır,
- Aseton ile fikse edilmiş slaytların kullanımı önerilmektedir; etanol veya metanol fiksasyonu SS-A antijen kaybına yol açabilmektedir.
- Solüsyonların kullanıma hazır olması olası hata payını azaltır.
- Farklı hasta sayısına göre farklı slayt formatları olması uygulama kolaylığı ve maliyet açısından tercih edilebilir.
- Malzemenin kit halinde sağlanması çalışma sürecini kolaylaştırır ve hata payını azaltır.
- Kitin son kullanma süresi uzun olmalı ve bu sürede kit içeriğinin stabilitesi korunmalıdır.

Özellikle test kurulum aşamasında klinik tanısı daha önceden konmuş hasta serumları kullanılarak yapılacak verifikasyon işlemi kalite kontrol açısından önemlidir (*bkz.* bu Bölüm, Kalite kontrol). ANA IIF testlerinin verifikasyon çalışmaları sırasında dikkat edilmesi gereken noktalar şunlardır

- Testin tekrarlanabilirliğinin yüksek olması: Yapılan deneme sırasında çalışma içi ve çalışmalar arası elde edilen sonuçların uyumlu olması.
- Klinik bilgisi mevcut pozitif ve negatif örneklerle yapılan çalışmada doğruluğun kanıtlanması (yüksek duyarlılık ve özgüllük değerleri)

Çalışma prosedürü

ANA IIF testi çalışmasında dikkat edilmesi gerekenler

ANA IIF testi için çalışılan örnek serum ve/veya plazmadır. Örneklerin çalışılan kit üreticisinin önerisi doğrultusunda 3-14 güne kadar +2-8°C'de, daha uzun saklanması gerekirse -20°C'de muhafaza edilmesi önerilmektedir. Çözülmüş örnekler tekrar dondurulup çözülerek çalışılmamalıdır. Test kitleri üreticisinin önerdiği şekilde, uygun ortamda ve sıcaklıkta, nemden korunarak saklanmalıdır. Miadı dolmuş kitler kullanılmamalıdır. Tüm örneklerin ve reaktiflerin çalışma öncesinde oda sıcaklığına getirilmiş olmasına dikkat edilmelidir. Kullanılan otomatik pipetlerin kalibrasyonları düzenli aralıklarla kontrol edilmeli, cihazların rutin bakımları düzenli olarak yapılmalıdır. Her çalışmada mutlaka pozitif ve negatif kontrol kullanılmalı ve kalite kontrol kurallarına uygun çalışılmalıdır (*bkz.* bu Bölüm, Kalite kontrol).

Tarama dilüsyonu

ANA IIF çalışmasını etkileyen önemli parametrelerden biri de tarama dilüsyonudur. Her laboratuvarın 95 persentile dayalı kendi sınır değerini belirlemesi önerilmektedir. Ancak bu uygulama her laboratuvar için geçerli olamayabileceğinden erişkinde önerilen tarama dilüsyonunun 1/160 olmasıdır. Çocuk hastalar için kesin olarak belirlenmiş bir tarama dilüsyonu olmamakla birlikte bu yaş grubu için de 1/160 dilüsyon önerilmektedir.

ANA tarama dilüsyonu ile ilgili olarak uluslararası literatürde 1/160 önerilmekle birlikte ülkemizde yaygın olan uygulama 1/100 dilüsyonla tarama yapılmasıdır. Ulusal verilerimizin toplanması sonucunda 1/160 dilüsyonla ANA taraması yapılması konusunda kesin bir karara varılması beklenmektedir. Bu aşamada üretici firmanın önerdiği başlangıç dilüsyonu göz ardı edilmemelidir. Tarama dilüsyonunun 1/160 olması 1/100 ile taramaya göre düşük pozitif ANA sonuçlarının azalmasını sağlayacak ve dolayısıyla gereksiz refleks (monospesifik) test istemleri bir ölçüde önlenecektir. Düşük pozitif (1/100) ANA pozitiflikleri, ANA pozitif sonuçların yaklaşık %70-75'ini oluşturmaktadır. Bu sonuçlar bazı klinisyenler tarafından gereksiz olarak "ANA pozitif" olarak değerlendirilmekte, refleks test istenmekte ve hasta maliyetini yükseltmektedir. Öte yandan kullanılan HEp-2 hücre serisinin özelliklerine göre bazı paternlerin yakalanması (*bkz.* Bölüm 5, ANA paternleri, İnce benekli patern (Anti-SS-A/SS-B benzeri boyanma; AC-4) dilüsyon katsayısına bağlı olarak değişebilmektedir. Örneğin HEp-2 hücrelerinde 1/160 dilüsyonla yakalanamayan SS-A, SS-B paterninin 1/100 dilüsyonla yakalanması mümkündür. Bu durum lokal verilerimizle desteklendikten sonra ülkemiz için geçerli olacak ANA tarama dilüsyonu belirlenecektir.

Mikroskobik değerlendirme

ANA IIF değerlendirmesinde kullanılan HEp-2 hücresi ve içinde bulunan ve farklı boyanma paternlerine neden olabilen bazı yapılar **Şekil 2**'de şematize edilmiştir.

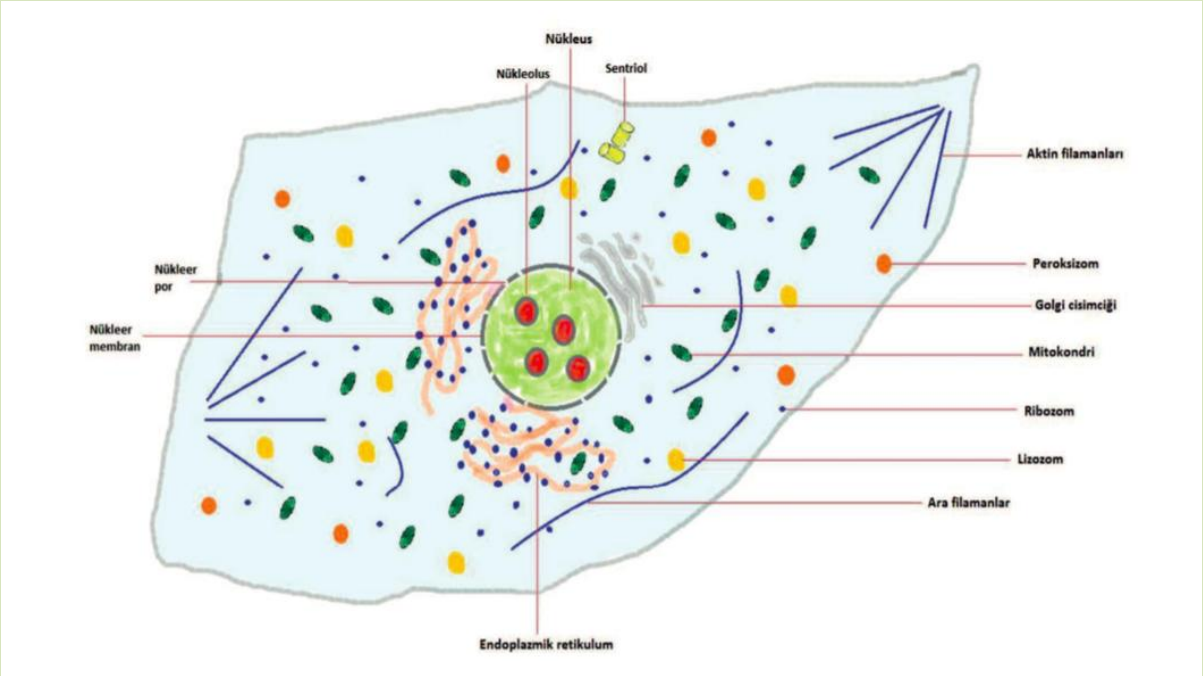

Şekil 2. HEp-2 hücresi ince yapısı

ANA IIF testinin mikroskobik değerlendirmesi sırasında hasta serumunda hücre döngüsünün farklı evrelerinde açığa çıkan antijenlere karşı oluşan antikorları saptamak mümkündür. Detaylı ve doğru bir ANA IIF değerlendirmesi yapabilmek için hücre döngüsü evrelerinin bilinmesi gerekmektedir. Hücre döngüsü evreleri ve bu evrelerde görülebilen pozitif kromozom bantları **Şekil 3**'de gösterilmiştir.

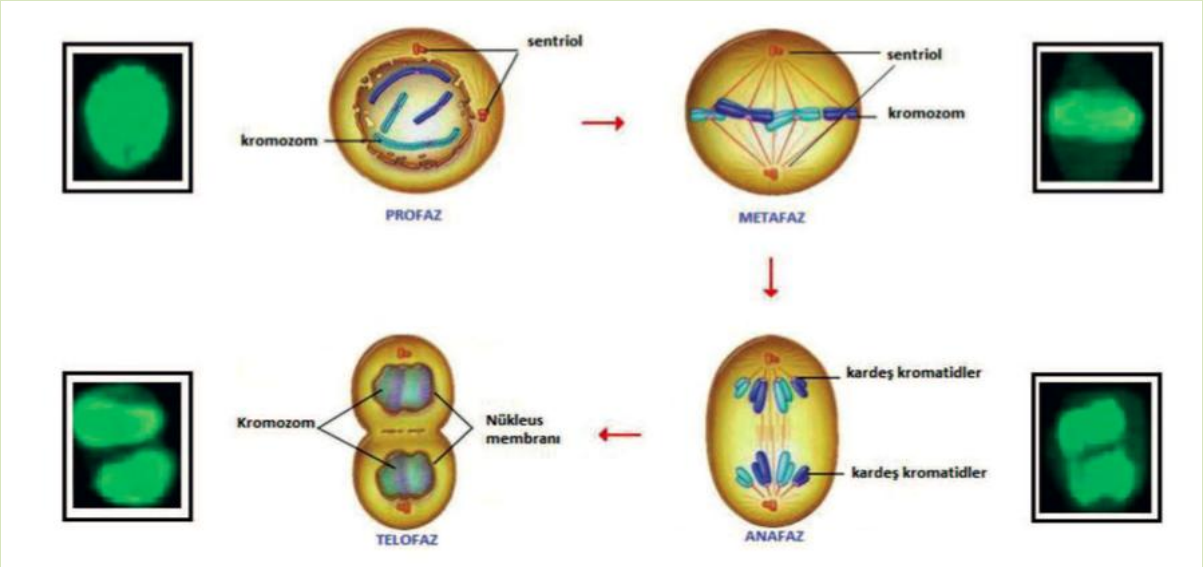

Şekil 3. Mitoz bölünme evreleri ve bu evrelerde görülen pozitif kromozom bantları
(http://pulpbits.net/wp-content/uploads/2013/12/mitosis-process-illustration.jpeg sayfasından uyarlanmıştır)

Hücre döngüsü evrelerinde gerçekleşen olaylar şu şekilde özetlenebilir:

İnterfaz: Bölünmeye hazırlık evresidir. ATP sentezi hızlanır, organel ve protein miktarı artar, DNA kendisini eşler.

Profaz: Kromatit iplikler kromozom halini alır, sentrioller zıt kutuplara doğru gider, iğ iplikleri oluşmaya başlar.

Metafaz: Kromozomlar hücrenin ekvator düzlemine dizilir.

Anafaz: Her kromozomdaki kardeş kromatitler zıt kutuplara doğru çekilir, iğ iplikleri ortada belirginleşir

Telofaz: Çekirdek zarı oluşur, çekirdekçik ortaya çıkar, kromozomlar yeniden kromatin ipliğe dönüşür, iğ iplikleri kaybolur, sitoplazma bölünmesi başlar.

ANA IIF incelemesinde özellikle interfaz ve metafaz aşamasındaki hücre boyanma paternleri dikkatle incelenmelidir (**Şekil 4** ve **Şekil 5**). İnterfaz aşaması hücre metabolizmasının en hızlı ve antijen ekspresyonunun en fazla olduğu evre olduğundan çok farklı antijenler açığa çıkabilir. Metafaz aşaması da başta nükleusun homojen ve benekli paternleri olmak üzere pek çok paterni ayırt etmede dikkatle incelenmesi gereken bir diğer evredir.

ANA IIF değerlendirmesinde özellikle interfaz ve metafaz aşamasındaki hücre boyanma paternleri dikkatle incelenmelidir.

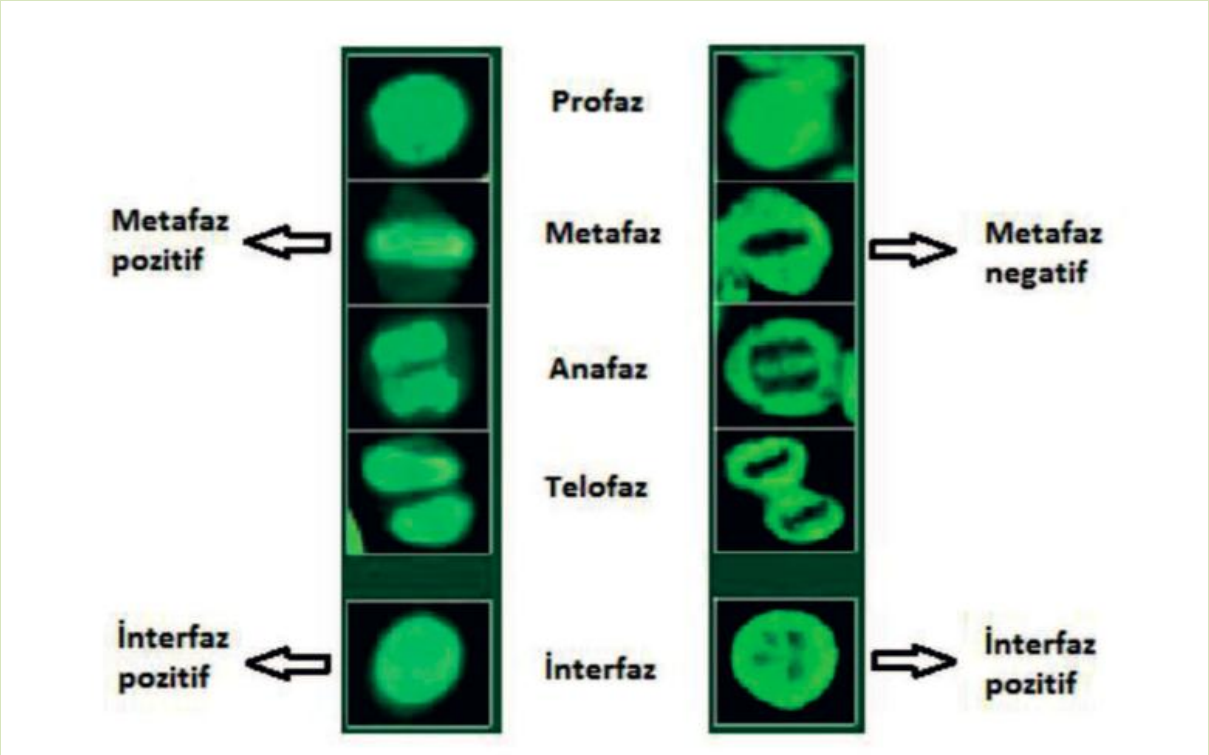

Şekil 4. İnterfaz evresinde ve mitozun farklı evrelerinde görülen kromozom alanlarına örnekler.

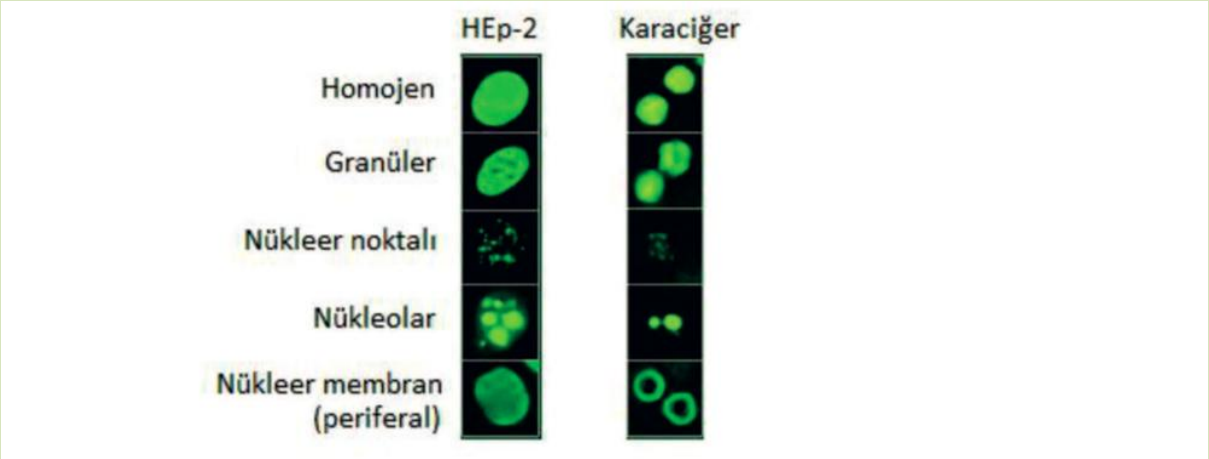

Şekil 5. HEp-2 ve karaciğer hücrelerindeki nükleuslarda interfaz evresinde görülen boyanma türlerine örnekler

Floresan boyanma paternleri ile ilişkisi kanıtlanmış olan özgül nükleer ve sitoplazmik antijenler **Tablo 4**'de verilmektedir.

Mikroskobik incelemede önce 10× veya 20× büyütme ile pozitiflik ve negatiflik yönünde değerlendirme yapılır. Daha sonra pozitif örnekler 40-60× büyütme ile floresan boyanma paterni açısından incelenir. ANA IIF slaytlarında paternler; nükleer, sitoplazmik ve mitotik paternler olarak ayrı ayrı incelenmeli ve rapor edilmelidir (*bkz.* Bölüm 5, Anti-nükleer antikor paternleri). ANA IIF incelemesinde interfaz ve metafaz aşamasındaki hücrelerin boyanma özelliklerine göre ANA paternine karar vermek için **Tablo 5**'e bakınız.

Tablo 4. ANA IIF paternleri ve ilgili antijenler

Anti-Cell Kodu	ANA Paterni	İlgili Antijenler
	Nükleer Paternler	
AC-1	Homojen	dsDNA, histon, kromatin/nükleozom
AC-2	Yoğun ince benekli (DFS)	DFS70/LEDGF-P75
AC-4	İnce benekli	SS-A/Ro, SS-B/La, Mi-2, Ku, TIF1, TIF1 P
AC-5	Büyük/Kaba benekli	U1RNP, Sm (U2-nRNP), RNA polimeraz III, Nükleer matriks proteini
AC-29	Topo-I benzeri	DNA Topoizomeraz 1
AC-3	Sentromer	CENP-A/B (C)
AC-6	Çok sayıda nükleer noktalar	Sp-100, PML proteinleri, MJ/NKP-2
AC-7	Az sayıda nükleer noktalar	p80-coilin, SMN
AC-8,9,10	Nükleolar (Homojen / Kümeli / Noktalı)	PM/Scl-75, PM/Scl-100, To/Th, nükleofosmin, nükleolin, fibrillarin (U3-nRNP), RNA polimeraz 1, NOR-90
AC-11,12	Nükleer membran (Düz/Noktalı)	Lamin A, B, C, gp210, nükleoporin p62, nükleer por kompleks antijenleri
AC-13	Pleomorfik PCNA	PCNA
AC-14	Pleomorfik CENP-F	CENP-F
	Sitoplazmik Paternler	
AC-15,16,17	Fibriler (Lineer / Filamentöz / Segmental)	Aktin, kas dışı miyozin, sitokeratin, vimentin, tropomiyozin, α-aktin, vinkülin
AC-18,19,20	Benekli {Ayrık noktalar/Yoğun ince benekli / İnce benekli)	GW 182, lizozom, Ribozomal P proteinleri, PL-7, PL-12, Jo-1/ histidil-tRNA sentetaz
AC-21	Retiküler (Anti Mitokondriyal Antikor-AMA)	PDC-E2/M2, BCOADC-E2, OGDC-E2, Ela PDC, E3BP/protein X
AC-22	Polar/Golgi benzeri	Golgi proteinleri
AC-2 3	Çubuk ve halkalar	IMPDH2
	Mitotik paternler	
AC-24	Sentrozom	Pericentrin, ninein, Cep250, CepllO
AC-25,26	İğsi iplikçikler/NuMA benzeri	NuMA
AC-27	Hücreler arası köprü	Yok
AC-28	Mitotik kromozomal	Modifiye histon H3, MCA-1

Mikroskobik değerlendirme subjektif olduğundan, laboratuvarlar arası ve laboratuvar içi standardizasyonu sağlamak zordur. Ancak iyi tanımlanmış klinik örneklerle veya standart serumlarla yapılan değerlendirmeler yorumun daha objektif olmasını sağlayabilir (*bkz.* bu Bölüm, Kalite kontrol). Özellikle floresan şiddeti yorumunda önemli olan bir etken de floresan mikroskobunun ışık şiddeti ve ömrüdür. Foton kaynağı olarak cıvalı lambaların kullanıldığı mikroskoplarda kullanım süresi arttıkça ışık şiddeti azalmakta ve daha düşük titrelerin rapor edilmesine neden olabilmektedir. Bu nedenle cıvalı lambaların 100-200 saat sonunda değiştirilmesi ve doğru olarak konumlanması önerilmektedir. LED ışık kaynaklı olan floresan mikroskoplar ise ısınma problemi ve ışık şiddetinin zamanla azalması sorunu bulunmadığından daha güvenilirdir. Ayrıca LED lambalarda lamba odak ayarları da bozulmamaktadır (*bkz.* bu Bölüm, Kalite kontrol).

Tablo 5. ANA IIF HEp-2 interfaz ve metafaz hücrelerin boyanma özelliklerine göre patern karar tablosu

İNTERFAZ BOYANMA				METAFAZ BOYANMA			SİTOPLAZMİK BOYANMA					PATERN	İLGİLİ ANTİJENLER	REFLEKS TEST
Homojen	Benekli	Nükleolar	Noktalı	Homojen	Benekli	Noktalı	Fibriler	Benekli	Retiküler	Golgi	Çubuk ve halka			
BOYANMA YOK				**BOYANMA YOK**			**BOYANMA YOK**					**Negatif (AC-0)**	**YOK**	**YOK**
VAR				VAR								Homojen (AC-1)	dsDNA, histon nükleosom	dsDNA, ENA
	VAR				VAR							Yoğun ince benekli (DFS) (AC-2)	DFS70/LEDGF -P75	ENA
	VAR											Benekli (AC-4,5,29)	SS-A, SS-B, Mi2, Ku, RNP, Sm, RNA polimeraz III, Topo I	ENA Miyozit panel
		VAR										Nükleolar (AC-8,9,10)	PM/Scl, To/Th, nükleofosmin, nükleolin, fibrillarin, RNA polimeraz I, NOR-90	ENA
			VAR			VAR						Sentromer (AC-3)	CENP-A,B (C)	ENA Sentromer
			VAR									Nükleer noktalar (AC-6,7)	Sp-100, PML, p80 koilin	Karaciğer paneli
							VAR					Sitoplazma fibriler (AC-15,16,17)	Aktin, vimentin, tropomiyozin, vinkulin	ASMA Karaciğer paneli
								VAR				Sitoplazma benekli (AC-18,19,20)	Lizozom, PL-7, PL11, Rib P, Jo-1	ENA Miyozit panel
									VAR			Sitoplazma retiküler (AMA) (AC-21)	PDC-E2/M2, BCOADC-E2, OGDC-E2, E1α PDC	Karaciğer paneli
										VAR		Polar/Golgi (AC-22)	Golgi proteinleri	Yok
											VAR	Çubuk ve halkalar (AC-23)	IMPDH2	HCV antikorları

Raporlama süreci

ANA IIF sonuçlarının uygun formatta raporlanması büyük önem taşımaktadır. Öncelikle her raporda ANA testi çalışma yöntemi belirtilmelidir (IIF, katı faz yöntemler-ELISA vb).

Raporlamada sonuç laboratuvarın belirlediği sınır değer göz önüne alınarak **negatif** veya **pozitif** olarak belirtildikten sonra pozitif ANA raporlarında mutlaka floresan boyanma paterni ve şiddeti yer almalıdır. Her ne kadar **ANA terimi** nükleus dışı antikorları içermiyor olsa da bu terimin korunmasına karar verilmiştir. Sitoplazmik veya mitotik reaktivite olması durumunda ANA IIF test sonucuna boyanma paternleri de eklenmelidir. Paternler rapor edilirken nükleer, sitoplazmik veya mitotik patern olarak belirtilmeli, AC kodu eklenmelidir. Bu paternlerin yanı sıra nükleus "yoğun ince benekli" olarak da tanımlanan ve DFS 70 (*dense fine speckled*) olarak kısaltılan patern görüldüğünde de rapor edilmelidir (ayrıntılı bilgi için *bkz.* Bölüm 5, Benekli paternler (*speckled,* granüler; AC-2,4,5,29)). DFS paterni daha çok LEDGF/p75 (*lens epithelium-derived growth factor p75*) olarak da bilinen DFS70 antijenine karşı oluşan antikorların varlığına bağlı olup ANA ilişkili romatizmal hastalıklarda nadir görülen bir paterndir. Hastalık ilişkili paternlerle birlikte görüldüğünde de ayrıca rapor edilmelidir.

ANA IIF slaytlarında izlenen **floresan şiddeti** ise kalitatif (zayıf pozitif, +, ++, +++, ++++) veya semi-kantitatif (titre) olarak belirtilmelidir.

ANA IIF testlerinde önerilen standart rapor örnekleri bu Rehberin ilgili bölümlerinde her paternin altında verilmiştir.

ANA tarama sonucu pozitif bulunan örneklerde raporlama iki şekilde yapılabilir:

1. **Kalitatif** (zayıf pozitif, +, ++, +++, ++++): Kalitatif sonuç verme zamandan ve kit kullanımından kazanç sağlar. Tarama dilüsyonundaki görüntünün parlaklığına göre sonuçlar zayıf pozitif, +, ++, +++, ++++ olarak değerlendirilir. Mikroskopta floresan şiddetinin yorumu subjektif olduğundan şu şekilde bir raporlama tercih edilebilir:

   1/100 ile tarama yapıldığında (*bkz.* **Tablo 6**)**:**

   ANA: Pozitif (+++)

   Not: "(+++) sonuç 1/1000-1/3200 arasında ki titrelerde pozitifliği işaret eder; kesin bir titre sonucu isteniyorsa yeni dilüsyonlu test istemi yapılması uygundur."

   1/160 ile tarama yapıldığında (*bkz.* **Tablo 7**)**:**

   ANA: Pozitif (+++)

   Not: "(+++) sonuç 1/640-1/1280 arasındaki titrelerde pozitifliği işaret eder; kesin bir titre sonucu isteniyorsa yeni dilüsyonlu test istemi yapılması uygundur."

2. **Semi-kantitatif (titre):** Tarama dilüsyonu ile pozitif bulunan örneklerde ileri dilüsyon yapılarak pozitif bulunan son sulandırım titre değeri olarak belirlenir. Bu şekilde seri sulandırım yapılmış bir örneğe ait görüntüler **Şekil 6**'da verilmektedir. Kantitatif sonuçlar düşük ve yüksek titre ANA ayrımında daha başarılıdır, ancak bu yöntemde de yine sübjektiflik söz konusudur.

ANA raporlarında *mutlaka* bulunması gereken bilgiler:

- Titre
- Floresan boyanma paterni

ANA <1/40 **negatif** kabul edilmelidir!

ANA ≥1/40-<1/160 arası titreler **düşük pozitif** olarak kabul edilmelidir. Özgül belirti yokluğunda ileri tanı testi yapıl**ma**malı, ancak hasta izlem altında olmalıdır!

ANA ≥1/160 pozitiflik sistemik otoimmün hastalıklar için **anlamlı sınır değer**lerdir, ileri tanı testleri yapılması önerilir!

Tablo 6. Tarama dilüsyonu olarak 1/100'ün kullanıldığı durumda ANA pozitiflik titreleri

Titre	<1/100	1/100	>1/100 - <1/320	≥1/320-<1/1000	≥1/1000 -<1/3200	> 1/3200
Floresan şiddeti	-	(+)	+	++	+++	++++
Sonuç	Negatif	Zayıf pozitif	Pozitif	Pozitif	Kuvvetli pozitif	Çok kuvvetli pozitif

Tablo 7. Tarama dilüsyonu olarak 1/160'ın kullanıldığı durumda ANA pozitiflik titreleri

Titre	<1/160	1/160	>1/160 - <1/320	>1/320-<1/640	>1/640-<1/1280	> 1/1280
Floresan şiddeti	-	(+)	+	++	+++	++++
Sonuç	Negatif	Zayıf pozitif	Pozitif	Pozitif	Kuvvetli pozitif	Çok kuvvetli pozitif

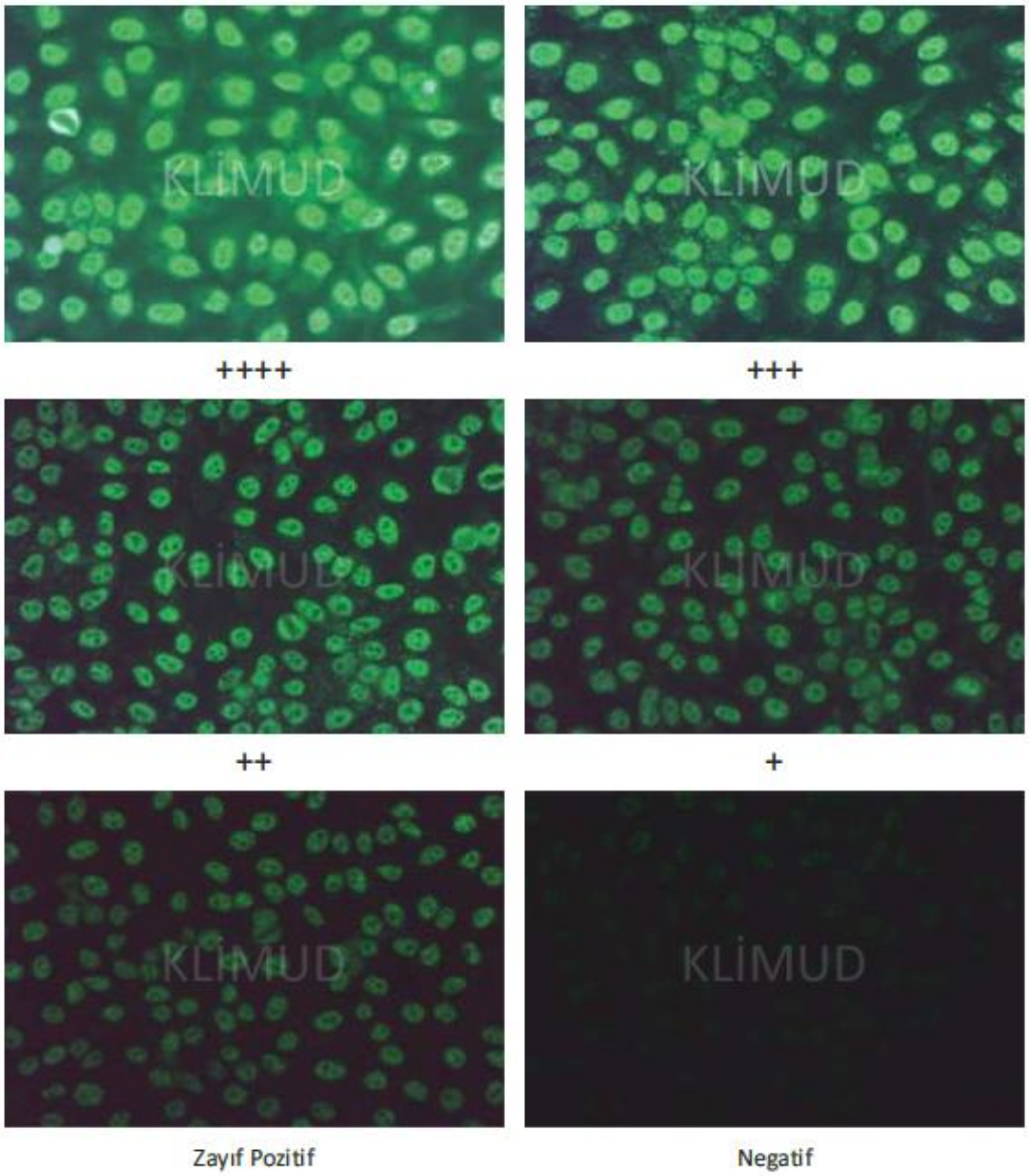

Şekil 6. Örnek: ANA testi benekli paternde pozitif bir hastaya ait serumun seri dilüsyon sonucu elde edilen IIF görüntüleri

Raporda **sağlıklı kontrollerde** de %25-30 oranında 1/40, %10-15 oranında 1/80 ve %5 oranında ≥1/160 titrede ANA pozitifliği saptanabildiği belirtilmelidir!

Raporda nükleer, sitoplazmik ve mitotik aparatusa ait paternler ayrı ayrı belirtilmelidir. Paterne ait AC kodu rapora eklenmelidir!

ANA sonuçları hiçbir zaman sadece "pozitif" olarak raporlan**ma**malıdır. Mutlaka çalışılan başlangıç dilüsyonu ve o dilüsyonda saptanan floresan şiddeti tanımlanmalıdır!

Saptanması durumunda "yoğun ince benekli" şeklinde de tanımlanan DFS paterni de raporda belirtilmelidir!

Kalite kontrol

Tüm laboratuvar testlerinde olduğu gibi ANA IIF testlerinde de laboratuvar kalite standartlarına uygun çalışılması test sonuçlarının güvenirliği için gereklidir.

ANA IIF yönteminde standardizasyon genellikle problemlidir ve en çok ANA paterni ve titre konusunda sıkıntı yaşanmaktadır. Kullanılan substrat ve fiksasyon işleminin kitlere göre farklılık göstermesi, kullanılan mikroskopların laboratuvarlar arasında farklılık göstermesi, IIF görüntülerinin yorumlanmasının subjektifliği standardizasyon konusunda yaşanan problemlerin başlıca nedenleridir. Analitik ve klinik duyarlılığın bazı otoantijenler için düşük olması ANA IIF yöntemininin bir diğer sınırlandırmasıdır. Özellikle HEp-2 hücreleri anti-Rib-P, anti-SS-A ve anti-Jo-1 antikorlarının saptanmasında düşük analitik ve dolayısıyla düşük klinik duyarlılığa sahiptir.

ANA testlerini standardize etmek ve kolaylaştırmak amacıyla farklı test yöntemleri geliştirilmiştir. Bu yöntemler arasında ELISA, immünoblot, multipleks katı faz immunoassay sayılabilir. Bunlar içinde en sık kullanılanı ELISA yöntemidir (*bkz.* Bölüm 4, Otoantikorların saptanmasında ELISA, immünoblot testleri ve standardizasyon).

ANA IIF testlerinde dünya ölçüsünde bir standardizasyonu sağlamak amacıyla ANA titre kalibrasyonu ve kalite kontrolüne yönelik çabalar mevcuttur. Bu amaçla Dünya Sağlık Örgütü (WHO), Hastalık Kontrol ve Önleme Merkezi (CDC), Uluslararası İmmünoloji Dernekleri Birliği (IUIS), Avrupa Otoantikor Standardizasyon Girişimi (EASI) ve bazı ulusal girişimler standart referans serumlarının oluşturulması ve dünya genelinde dağıtılması yönünde çalışmaktadır.

Bu referans materyallerin sistematik değerlendirmesi halen sürmektedir. ANA ile ilgili yaşanan standardizasyon problemini bir ölçüde çözebilmek için WHO tarafından hazırlanan WHO-IRP 66/233 kodlu bir referans serum ve CDC tarafından hazırlanmış olan standart serumlar bulunmaktadır. Ancak bu serumların sürekli sağlanması kolay olmadığından her laboratuvarın kendi bünyesinde iyi tanımlanmış hasta serumlarını standart olarak hazırlaması ve kullanması iç kalite kontrol açısından yararlı bir yaklaşım olacaktır.

ANA IIF testlerinde laboratuvar içi kalite kontrolü sağlamak için her test çalışmasında mutlaka kit içinde bulunan negatif ve pozitif kontrolün çalışılması, pozitif kontrolün üretici firma önerileri doğrultusunda seri sulandırılarak titre belirlenmesi konusunda bir model olarak kullanılması en başta dikkat edilecek ve en kolay uygulanacak işlemlerdir. Ayrıca iç kalite kontrol olarak klinik olarak iyi tanımlanmış (klinik bulguları ve diğer laboratuvar incelemeleri sonucunda kesin hastalık tanısı konulmuş hastalara ait serum örnekleri) 20-30 serumluk bir koleksiyon şeklinde hazırlanarak alikotlar halinde en az -20°C'de saklanabilir. Bu şekilde hazırlanan kontrol örneklerinin her kit veya lot değişiminde ve aynı kit ve lotla çalışıldığında en az ayda bir kez olmak üzere (veya laboratuvarın belirleyeceği sıklıkta) test serisine dahil etmesi iç kalite kontrol açısından yararlı bir yaklaşımdır.

Özellikle cıvalı lambaların kullanıldığı durumlarda lamba floresan şiddetinin doğrusallığı düzenli aralıklarla ölçülmelidir.

ANA IIF testlerinde iç kalite kontrol çalışmalarının yanı sıra bir dış kalite değerlendirme programına dâhil olunması da laboratuvarın kendini tüm laboratuvarlar içinde ve aynı kit kullanıcıları içinde değerlendirmesi açısından önemlidir.

ANA IIF testinde sonuçların güvenilirliğini sağlama açısından laboratuvar ve klinisyen arasındaki çift yönlü eğitim ve iletişimin sağlanması önemlidir. Klinisyenlerin vereceği geri bildirimler laboratuvarın kendini değerlendirmesi ve gerekli düzeltici-önleyici faaliyetleri organize etmesi açısından önem taşımaktadır.

ANA test kullanımı ile ilgili genel öneriler

ANA sadece sistemik otoimmün hastalık belirtisi olan kişilerde araştırılmalıdır. Zayıf ANA pozitifliği sağlıklı kişilerde ve romatizmal olmayan pek çok farklı hastalıkta da izlenebilir. ANA IIF titreleri ile hastalığın gidişatı arasındaki ilişki zayıftır. Bu durumun tek istisnası anti-PCNA ve anti-kromatin (nükleer homojen patern) antikorlarıdır, çünkü bu iki durumda da titrenin düşmesi veya antikorun kaybolması tedavi etkinliğini gösterir.

Kaynaklar

1. Agmon-Levin N, Damoiseaux J, Kallenberg C, Sack U, Witte T, Herold M, et al. International recommendations for the assessment of autoantibodies to cellular antigens referred to as anti nuclear antibodies. *Ann Rheum Dis* 2013;73:17-23.
2. Maliler M, Meroni PL, Bossuyt X, Fritzler MJ. Current concepts and future directions for the assessment of autoantibodles to celi ular antigens referred to as anti-nuclear antibodies. *J Immunol Res* 2014; Article ID 315179.
3. Tozzoli R, Bizzaro N, Tonutti E, Villalta D, Bassetti D, Manoni F, et al. Guidelines for the laboratory use of autoantibody tests in the diagnosis and monitoring of autoimmune rheumatic diseases. *Am J Clin Pathol* 2002;117:316-24.
4. Committee on Rheumatologic Care, American College of *Rheumatology* Position Statement. Methodology of Testing for Antinuclear Antibodies. http://www.rheumatology.org/Portals/0/Files/Methodology%20of%20Testing%20Antinuclear%20Antibodies%20Position%20Statement.pdf
5. Solomon DH, Kavanaugh AJ, Schur PH. Evidence-based guidelines for the use of immunologic tests: antinuclear antibody testing. *Arthritis Rheum* 2002;47:434-44.
6. Kavanaugh A, Tomar R, Reveille J, Solomon DH, Homburger HA. Guidelines for clinical use of the antinuclear antibody test and tests for specific autoantibodies to nuclear antigens. *Arch Pathol Lab Med* 2000;124:71-81.
7. Meroni PL, Biggioggero M, Pierangeli SS, Sheldon J, Zegers 1, Borghi MO. Standardization of autoantibody testing: a paradigm for serology in rheumatic diseases. *Nat Rev Rheumatol* 2014;10:35-43.

8. Damoiseaux J, Andrade LE, Fritzler MJ, Shoenfeld Y. Autoantibodies 2015: From diagnostic biomarkers toward prediction, prognosis and prevention. *Autoimm Rev* 2015;14:555-63.

9. Mahler M, Fritzler MJ. The clinical significance of the dense fine speckled immunofluorescence pattern on HEp-2 cells for the diagnosis of systemic autoimmune diseases. *Clin Dev Immunol* 2012; Article ID 494356.

10. Mariz HA, Sato EI, Barbosa SH, Rodrigues SH, Dellavance A, Andrade LE. Pattern on the antinuclear antibody-HEp-2 test is a critical parameter for discriminating antinuclear antibody-positive healthy individuals and patients with autoimmune rheumatic diseases. *Arthritis Rheum* 2011;63:191-200.

11. Kayser C, Fritzler MJ. Autoantibodies in systemic sclerosis: unanswered questions. *Front Immunol* 2015;6: Article ID 167.

12. Patel R, Shahane A. The epidemiology of Sjögren's syndrome. *Clin Epidemiol* 2014;6:247-55.

13. Copple SS, Giles R, Jaskowski TD, Gardiner AE, Wilson AM, Hill HR. Screening IgG antinuclear autoantibodies by HEp-2 indirect fluorescent antibody assays and the need for standardization. *Am J Clin Pathol* 2012;137:825-30.

14. Petty RE, Laxer RM, Lindsley CB, Wedderburn L. Textbook of Pediatric Rheumatology. 7th ed. Philadelphia: Elsevier Health Sciences, 2015.

15. Chan EKL, Damoiseaux J, Carballo OG, Conrad K, Cruvinel WM, Francescantonio PLC, et al. Report of the first international consensus on standardized nomenclature of antinuclear antibody HEp-2 cell patterns 2014-2015. *Front Immunol* 20:fc5 6: Article ID 412. (doi: 10.3389/fimmu.2015.00412)

16. Damoiseaux J, Andrade LEC, Carballo OG, Conrad K, Francescantonio PLC, Fritzler MJ, Garcia de la Torre I, Herold M, Klotz W, Cruvinel WM, Mimori T, von Muhlen C, Satoh M, Chan EK. Clinical relevance of HEp-2 indirect immunofluorescent patterns: the International Consensus on ANA patterns (ICAP) perspective. *Ann Rheum Dis* 2019 Mar 12. From doi: 10.1136/annrheumdis-2018-214436.

17. Damoiseaux J. Autoimmune highlights. 2020 Feb 6;11(1):4. doi: 10.1186/s13317-020-0127-3.

Bu sayfa bilerek boş bırakılmıştır

BÖLÜM 4

OTOANTİKORLARIN ENZİM BAĞLI İMMUNOSORBENT ASSAY (ELISA), İMMÜNOBLOT TESTLERİ VE STANDARDİZASYON

Enzim bağlı immunosorbent assay (ELISA)

Otoimmün hastalıkların tanısında en sık kullanılan yöntemlerden biri olan ELISA, serum veya plazma örneklerinde IgG, IgA veya IgM sınıfı antikorların varlığını ya da miktarını *in-vitro* olarak, semi- kantitatif ya da kantitatif olarak belirlemede kullanılır.

Test çalışmasında özgül antijenle kaplanmış mikrotitrasyon kuyucukları ya da tüpleri kullanılır. Reaksiyonun ilk basamağında sulandırılmış hasta örnekleri reaksiyon kuyucuğuna konularak uygun sıcaklıkta inkübe edilir. Pozitif örneklerde özgül IgG, IgA veya IgM antikorları kuyucukta bulunan antijenlere bağlanır. Bağlanmayan tüm yapıların uzaklaştırılması amacıyla yıkama işlemi gerçekleştirilir. Bağlanan antikorları saptamak için, renk reaksiyonunu katalizleyen enzimle işaretlenmiş anti-insan antikorları (konjugat) ile ikinci inkübasyon yapılır. İkinci yıkama işlemi ile bağlanmayan yapılar uzaklaştırılır. Ortama enzime özgül bir kromojen substrat eklenerek, gelişen reaksiyon sonucu kuyucukta oluşacak renk değişimi izlenir.

Oluşan rengin yoğunluğu serumda bulunan özgül antikorların konsantrasyonu ile doğru orantılıdır. Tüm işlemlerden sonra "stop" çözeltisi eklenerek reaksiyon durdurulur ve renk yoğunluğu spektrofotometrik olarak ölçülür. Ölçüm yapılırken, kullanılan substrata uygun bir filtre ve gerekiyorsa bir referans filtre seçilir. Bilinen miktarda antikor içeren kalibratörler kullanılarak hasta örneklerindeki antikor miktarı semi-kantitatif ya da kantitatif olarak belirlenir.

ELISA yönteminin otoantikor saptanmasındaki avantajları

ELISA testleri manüel, yarı otomatize ya da tam otomatize sistemlerde çalışılabilmektedir. Aynı anda, çok sayıda örneğin çalışılabilmesi, ucuz ve tekrar edilebilir olması yöntemin önemli avantajlarındandır. Sonuçların spektrofotometrik olarak değerlendirilmesi IIF yöntemindeki, kişiye bağlı değerlendirmenin önüne geçebilir.

ANA taramasında önerilen yöntem IIF'dir. ELISA, ANA-IIF testleri ile karşılaştırıldığında iyi düzeyde duyarlılığa ve yüksek düzeyde negatif prediktif değere sahiptir. Bu nedenle ELISA testleri ANA negatif örneklerin belirlenmesinde kullanılabilir.

Anti-kardiyolipin antikorları (ACA), Anti-β2-glikoprotein-I (Anti-B2-GPI) antikorları, çözünebilir karaciğer antijeni/karaciğer pankreas antijeni (SLA/LP) antikorları, romatoid faktör (RF) ve anti-

siklik sitrülinlenmiş peptid antikorları (anti-CCP) gibi bazı otoantikorlar IIF yöntemi ile belirlenemeyip ELISA ile saptanabilmektedir. Ayrıca IIF yönteminde anti-SS-A, anti-tRNA sentetaz (Jo-1) ve anti-ribozomal-P (anti-Rib-P) antikorlarının saptanmasında sorunlar yaşanabilmekte, bu durumlarda da ELISA yöntemi etkin olarak kullanılabilmektedir.

Bazı otoantikorlar için titre takibinin yapılması hastalık aktivitesinin belirlenmesi açısından önemlidir. Bunun en iyi örneği anti-dsDNA antikorlarıdır. IIF ile tespit edilebilen anti-dsDNA antikorlarının, ELISA testinde elde edilen kantitatif değerler ile takip edilmesi önerilmektedir. Bunun yanında ANCA pozitifliğinde PR3 ve MPO ANCA titresi takibinin de hastalık aktivitesinin belirlenmesi ve relapsların tespitinde önemli olduğu bilinmektedir. Deamine gliadin peptid antikorları (anti-DGP) ve doku transglutaminaz antikorları (Anti-dTG) titreleri de tedavi takibinde oldukça başarılı olan ELISA parametrelerdir.

ELISA testinin ANA belirlenmesinde pozitif prediktif değeri **düşük**tür!

Bu nedenle ELISA ile pozitiflik görülen tüm ANA sonuçları IIF testi ile doğrulanmalıdır.

Ancak ELISA yöntemiyle saptanan anti-SS-A ve anti-Rib-P pozitifliğinin IIF yönteminde saptanmayabileceği de göz önünde tutulmalıdır!

ELISA yönteminin otoantikor saptanmasındaki dezavantajları

ELISA ile saptanan antikorların, ANA IIF testleri ile karşılaştırıldığında, pozitif prediktif değerinin düşük olduğu görülmektedir. Yalancı pozitifliğin en önemli nedeni ELISA kitlerinin hazırlanmasında farklı antijenlerin kullanılması ve hasta serumunda mikroplak kuyucuklarının serbest bağlanma bölgelerini bloke etmek amacıyla kullanılan bazı proteinlere karşı gelişmiş heterofil antikorların bulunmasıdır. Anti-dsDNA ELISA testinde kullanılan antijenler tek zincirli DNA (ssDNA) ile kontamine olabilmekte, bu nedenle tanı ve izlemde değeri olmayan ssDNA antikorları yalancı pozitif sonuçların oluşmasına neden olabilmektedir. Bunun yanı sıra ELISA testinde kullanılan antijen sayısının kısıtlı olması ve doğal hücre antijenlerini tam olarak içermemesi de yalancı negatif sonuçlara yol açabilmektedir.

İmmünoblot yöntemi

Antijen antikor birleşmesi ve oluşan reaksiyonun katı fazda (nitroselüloz membran üzerinde) tespiti prensibine dayalı bir diğer metot, immünoblot (Western blot olarak da adlandırılmaktadır) yöntemidir. Bir protein karışımındaki (*örn.,* bir hücre lizatındaki) proteinleri tek tek saptamaya yönelik olan bu metot serum veya plazma örneklerinde farklı antijenlere karşı oluşan IgG, IgM veya IgA sınıfı antikorların *in-vitro* olarak kalitatif ya da semi-kantitatif tayininde kullanılır. Ticari olarak hazırlanan immünoblot şeritleri yüksek oranda saflaştırılmış veya rekombinan yöntemlerle sentezlenmiş antijenleri paralel çizgiler halinde içermektedir. Testin ilk basamağında sulandırılmış hasta örnekleri immünoblot şeritleri ile inkübe edilir. Pozitif örneklerde IgG, IgA veya IgM antikorları özgül antijenlere bağlanır. Bağlanmayan yapıları uzaklaştırmak amacıyla yıkama işlemi gerçekleştirilir. Bağlanan antikorları saptamak için bir renk reaksiyonunu katalizleyen enzimle işaretlenmiş anti-insan antikorları (konjugat) ve kullanılan enzime uygun bir substrat eklenir ve bu reaksiyonlar sonucu immünoblot şeritleri üzerinde oluşan bantlar gözle ya da cihaz ile değerlendirilir.

İmmünoblot yöntemi; ekstrakte edilebilir nükleer antijenlere (nRNP/Sm, Sm, SS-A, SS-B, Scl-70 ve Jo-1) karşı gelişen otoantikorların belirlendiği "**ENA paneli**", ENA panelinde bulunan antijenlere ek olarak farklı anti-nükleer antijenlere karşı antikorların da belirlenebildiği "**ANA paneli**", otoimmün karaciğer hastalıkları ile ilgili antijenlere karşı antikorların varlığının belirlenebildiği "**otoimmün karaciğer paneli**" ve nöronal antikorların varlığının belirlenmesinde kullanılan "**miyozit paneli**" gibi paneller şeklinde hazırlanabilmektedir (**Şekil 7**).

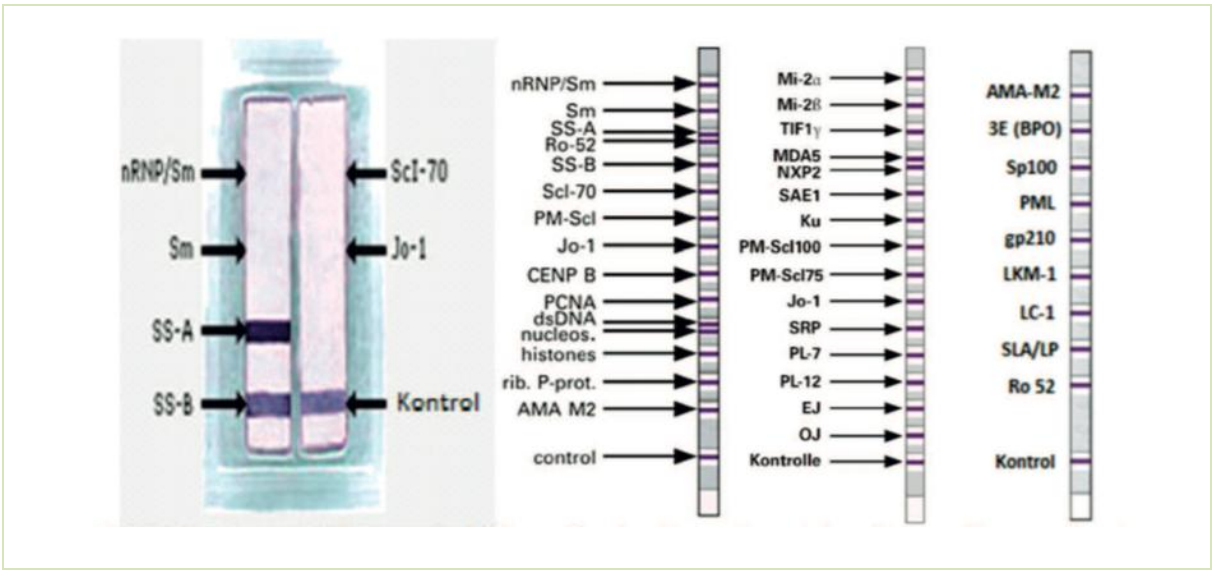

Şekil 7. Sırasıyla ENA paneli, ANA paneli, miyozit paneli ve otoimmün karaciğer paneline örnekler

İmmünoblot yönteminin otoantikorlar saptanmasındaki avantajları: Tüm ANA antijenlerinin bir arada bulunduğu western blot kitleri piyasada mevcut ise de ekstrakte edilebilen ve hastalıklar ile ilişkilendirilebilen antijenlerin saflaştırılarak ya da rekombinant yöntemler ile üretilerek nitroselüloz membranlara bağlanması ile oluşturulan immünoblot kitlerinin kullanılması daha çok tercih edilmektedir.

İmmünoblot testleri hastalıkla ilişkili otoantikorların mono-özgül olarak tespit edilmesi açısından oldukça önemli testler olup kolay uygulanabilmesi, gözle ya da otomatize olarak değerlendirilebilmeleri, kalitatif ya da semi-kantitatif sonuçlar elde edilmesini sağlamaları açısından oldukça yararlıdır.

İmmünoblot yönteminin otoantikor saptanmasındaki dezavantajları: Diğer yöntemler ile kıyaslandığında daha pahalı olması, kantitatif sonuçlar elde edilememesi, antijen hazırlama yöntemlerinden kaynaklanabilecek sorunlar bu yöntemin dezavantajları olarak sıralanabilir.

ELISA ve immünoblot yöntemlerinde test sonucunu etkileyen parametreler

Otoantikorların tespitinde kullanılan ELISA ve immünoblot yöntemlerinde sonucu etkileyen parametreler, diğer serolojik testlerde etkili olan parametreler ile benzerdir ve **Tablo 8**'deki gibi özetlenebilir.

Sağlıklı bireylerde de düşük miktarlarda otoantikorlar bulunabildiğinden, otoantikor test istemlerinin sadece belirli klinik durumlarda yapılması önerilir. Romatoid artrit (RA), sistemik lupus eritematozus (SLE) ve diğer bağ doku hastalıkları, anti-fosfolipit sendromu, otoimmün vaskülitlerin tanı kriterleri tanımlanmış ve otoantikor istemi yapılması gereken durumlar belirlenmiştir (*bkz.* Bölüm 2, Otoantikorların tanı, tedavi ve hastalık izlemindeki rolleri).

Tablo 8. ELISA ve immünoblot yöntemlerinde test sonucunu etkileyen faktörler

Pre-analitik faktörler	Analitik faktörler	Post-analitik faktörler
– Uygun hastaların seçimi – Örnek toplama parametreleri – Örnek saklama ve işleme prosedürleri – Transport koşulları – Hastadan kaynaklanan faktörler	– Kit değişkenliği – Kullanılan antijenin özellikleri – Antijen bağlanmasında kullanılan yöntemler – Kalibrasyon ve standardizasyon sistemleri – Saptama sistemleri	– Raporlama süreci – Ölçüm birimi – Negatif, sınırda pozitif, pozitif ve güçlü pozitif sınır değerlerin belirlenmesi – Yeni yöntemlerin diğer yöntemler ile uyumunun belirlenmesi

ELISA ve immünoblot test kiti seçimi

Antijen hazırlama ve tespit etme basamaklarında, kalibratör ve standartların oluşturulmasındaki farklılıklar gibi nedenlerden dolayı her ELISA ya da immünoblot kitinin analitik performansı aynı olmayabilir. Otoantikorların belirlenmesinde mutlaka IVD/CE belgeli veya FDA onaylı ticari kitler kullanılmalı, ayrıca yeni bir ELISA ya da immünoblot testi laboratuvara kabul edilmeden önce mutlaka performans değerleri test edilmelidir. Bu amaçla kullanılması gereken minimum performans kriterleri ve minimum örnek sayıları **Tablo 9**'da belirtilmiştir.

Tablo 9. Ticari testlerin performanslarının belirlenmesi için gereken minimum örnek sayıları

	Örnek özelliği	Gerekli örnek sayısı	
		Kalitatif testler	Kantitatif testler
Doğruluk (*accuracy*)	Pozitif	3	3
	Düşük pozitif	3	3
	Negatif	3	3
Kesinlik (*intra-assay*)	Pozitif	1	4
	Düşük pozitif	1	3
Kesinlik (*inter-assay*)	Pozitif	1	2
	Düşük pozitif	1	2
Doğrusallık (*linearity*)	Pozitif	0	2 (10 katlık sulandırımlar içeren en az üç dilüsyon)

ELISA ve immünoblot testlerinin çalışılmasında dikkat edilmesi gerekenler

ELISA ve immünoblot testlerinin **serum** örneklerinde çalışılması önerilir ancak plazma örnekleri de kullanılabilir. Diğer serolojik testlerde olduğu gibi hemolizli, yüksek düzeyde lipemik ve ikterik örneklerin kullanılması önerilmez. Örneklerin 72 saate kadar +4°C'de, daha uzun süre beklenecekse -20°C'de saklanması önerilir. Çözülmüş örnekler tekrar dondurulup çözülerek kullanılmamalıdır.

Testlerin çalışılmasında tüm standart uygulama basamaklarına titizlikle uyulmalıdır. Kullanılan enzim aktivitesi ortam ve reaktiflerin ısısına bağımlıdır ve ısı değişikliklerinde absorbans değerleri değişken olabilir. Substrat inkübasyonu sırasında oda sıcaklığı 18-25°C arasında olmalıdır. Bu değerlerden daha yüksek oda sıcaklığı, absorbans değerlerinin yüksek çıkmasına ve yalancı pozitif sonuçlara neden olabilir.

Test kitleri uygun ortamda ve sıcaklıkta, nemden korunarak saklanmalıdır, miadı dolmuş kitler kullanılmamalıdır. Tüm örneklerin ve reaktiflerin çalışma öncesinde oda sıcaklığına getirilmiş olmasına dikkat edilmelidir. Kullanılan otomatik pipetlerin kalibrasyonları düzenli aralıklarla kontrol edilmeli, cihazların rutin bakımları düzenli olarak yapılmalıdır.

ELISA ve immünoblot testlerinde raporlama

Post-analitik süreç ile ilgili olarak; raporlama formatlarına özen gösterilmeli, her test için kullanılan yöntem, kullanılan birim, negatif ve pozitif değerler, varsa sınırda (*gray zone*) ve yüksek pozitiflik değerleri belirtilmelidir.

ELISA ve immünoblot testlerinde kalite kontrol

Otoantikor testlerinde iç kalite kontrol prosedürleri düzenli olarak uygulanmalıdır. Kitlerin kendi kontrol örnekleri iç kalite kontrol örneği olarak kabul edilebilir. Bunların yanında bağımsız kontrol örneklerinin (uluslararası, ulusal ya da lokal standart serumlar, serum havuzları ya da iyi karakterize edilmiş ve miktarı klinik olarak anlamlı ölçüler içerisinde olan hasta örnekleri) çalışmaya eklenmesi de önerilmektedir.

Her test çalışmasında mutlaka pozitif kontrol, negatif kontrol ve gerekli sayıda kalibratör kullanılmalıdır. Çalışmada kalibratör absorbansları, pozitif ve negatif kontrollerin değerleri test kit lotu için verilen aralıklarda olmalıdır.

Eğer kontroller için verilen değerlere ulaşılamıyorsa test sonuçlan güvenilir olmayabilir ve test tekrarlanmalıdır. Ayrıca iç kalite kontrolünün bir uygulaması olarak laboratuvara kabul edilen tüm örneklerin %0,5-1'inin tekrar çalışılması önerilmektedir.

İç kalite kontrol uygulamalarının yanı sıra tüm testler için dış kalite değerlendirme programlarına üye olunmalı, bu şekilde kalite güvence altına alınmalıdır.

Kaynaklar

1. Meroni PL, Biggioggero M, Pierangeli SS, Sheldon J, Zegers I, Borghi MO. Standardization of autoantibody testing: a paradigm for serology in rheumatic diseases. *Nat Rev Rheumatol* 2014;10:35-43.
2. Hasson SS, Al-Balushi MS, Al-Jabri AA. The role of the autoimmunity laboratory in autoimmune diseases. *Asian Pacific J Trop Dis* 2012;2:159-62.
3. Rabenau HF, Kessler HH, Kortenbusch M, Steinhorst A, Raggam RB, Berger A. Verification and validation of diagnostic laboratory tests in clinical virology. *J Clin Virol* 2007;40:93-8.
4. Quality assurance in the diagnostic virology and serology laboratory. National Standards Method (QSOP 2716). Standards Unit, Department for Evaluations, Standards and Training. Health Protection Agency, UK, Issue No:6, date 24.11.10:1-23

Bu sayfa bilerek boş bırakılmıştır

BÖLÜM 5

ANTİ-NÜKLEER ANTİKOR (ANA) PATERNLERİ

Nükleer Paternler (AC-1'den AC-14'e kadar, AC-29)

Homojen patern (AC-1)

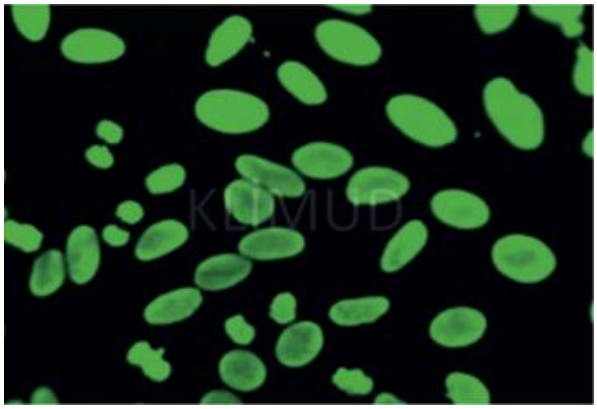

Resim 1. Hep-2 (x40)

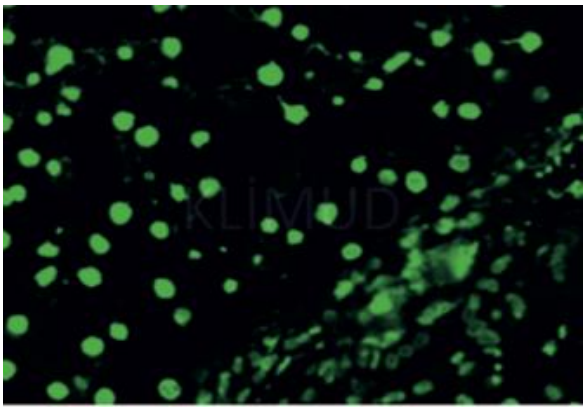

Resim 2. Maymun karaciğer (x40)

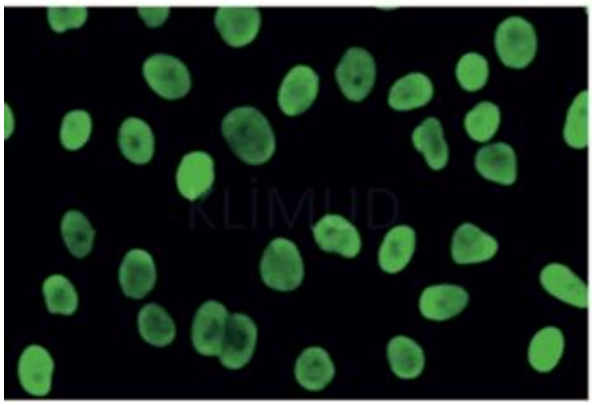

Resim 3. Hep-2 (x40)

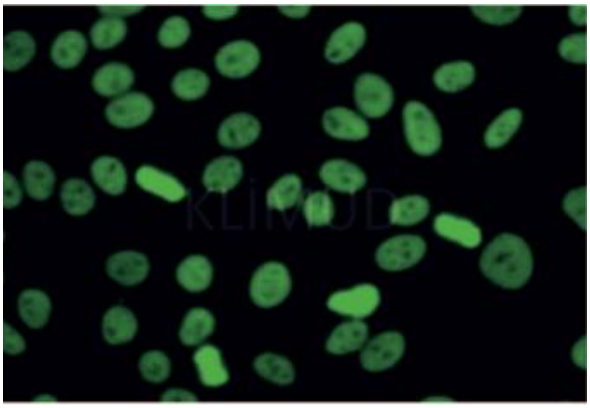

Resim 4. Hep-2 (x40)

Mikroskobik görünüm	**HEp-2 interfaz evresindeki hücreler:** Pozitif İstirahat halindeki hücrelerin nükleusları uniform tarzda, homojen boyanır. Bazı örneklerde nükleoluslar boyanmayabilir; ancak bu örneklerde metafazlar yoğun homojen boyanır ve "homojen" paterni doğrular (**Resim 4**). **HEp-2 metafaz evresindeki hücreler:** Pozitif Bölünen hücrelerin kromatinleri yoğun homojen boyanır. **Maymun karaciğeri:** Pozitif Hepatosit nükleuslarında homojen boyanma gözlenir.
İlgili antijenler	dsDNA, ssDNA, histon, nükleozom
İlişkili olduğu hastalıklar	Sistemik lupus eritematozus (SLE), ilaca bağlı lupus, romatoid artrit (RA), juvenil kronik artrit, sistemik skleroz, anti-fosfolipit sendromu

RAPOR ÖRNEĞİ

Sonuç	**ANA:** Pozitif (++++) **Patern:** Homojen (AC-1) **Titre:** (++++) >1/3200 titrelerde pozitifliği işaret eder; kesin bir titre sonucu isteniyorsa yeni dilüsyonlu test istemi yapılması uygundur.
Çalışma yöntemi	IIF
Çalışılan hücre/doku	HEp-2*
Referans değer	<1/100 titre - Negatif
Açıklama/öneri	Anti-dsDNA benzeri boyanma tespit edilmiştir. Anti-dsDNA IIF ve anti-dsDNA ELISA testi ve/veya anti-ANA/ENA immünoblot (nükleozom, histon ve dsDNA için) çalışılması önerilir.

* Patern belirlemede yardımcı doku olarak maymun karaciğeri de kullanılıyorsa; çalışılan hücre/doku: "HEp-2 ve maymun karaciğeri" olarak

Benekli paternler (*speckled*, granüler; AC-2,4,5,29)

Yoğun ince benekli patern (Anti-DFS70/LEDGF benzeri boyanma; AC-2)

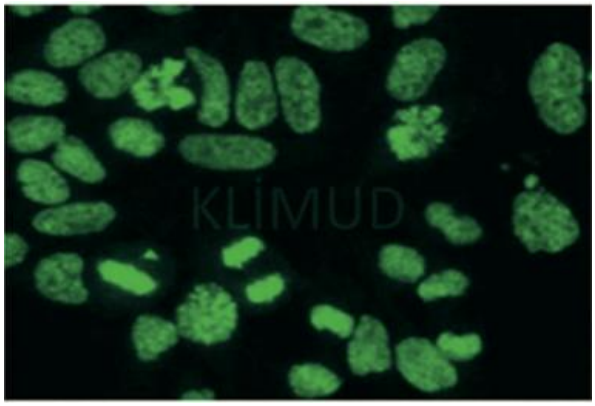

Resim 5. HEp-2 (x40)

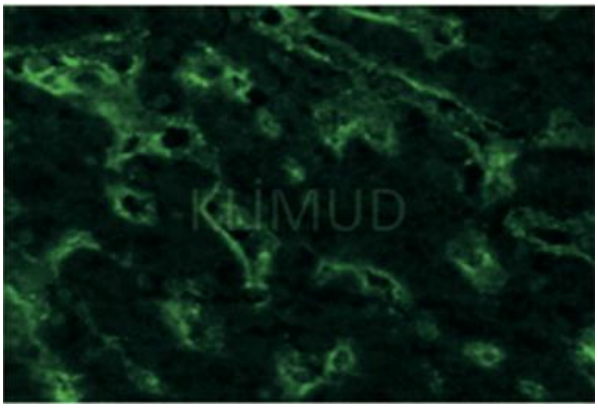

Resim 6. Maymun karaciğeri (x40)

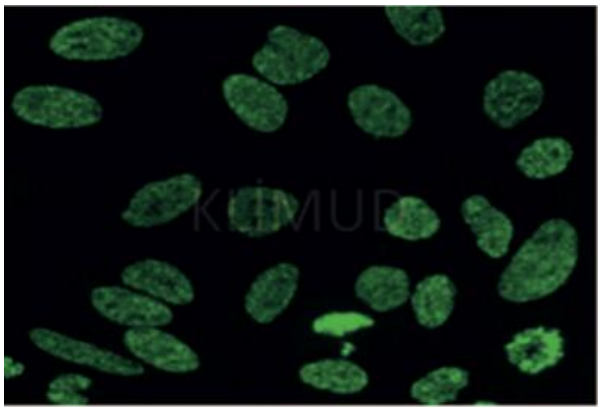

Resim 7. HEp-2 (x40)

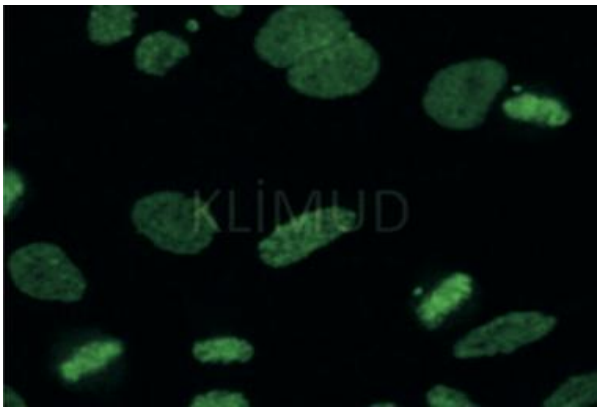

Resim 8. HEp-2 (x40)

Mikroskobik görünüm	**HEp-2 interfaz evresindeki hücreler:** Pozitif İstirahat halindeki hücre nükleuslarında nükleoplazma yoğun ince benekli tarzda boyanma gösterir. **HEp-2 metafaz evresindeki hücreler:** Pozitif Bölünen hücrelerdeki kromatinlerde interfaz evresindekilerle benzer şekilde benekli tarzda boyanma gözlenir. Metafazdaki boyanma genellikle interfazdaki boyanmadan daha kuvvetlidir. **Maymun karaciğeri:** Negatif/Pozitif Hepatosit nükleusları benekli tarzda boyanabilir ancak çoğu zaman boyanma gözlenmez.
İlgili antijenler	70-kDa lens epitelyum kaynaklı büyüme faktörü (LEDGF)/DNA binding transcription coactivator p75/dense fine speckled antijen (DFS 70)
İlişkili olduğu hastalıklar	Sağlıklı bireylerde %4,2 - 33,1 oranlarında görülebildiğine dair çalışmalar mevcuttur. İzole DFS70 pozitifliği genellikle sistemik romatizmal hastalık tanısından uzaklaştırır. Atopik dermatit, alopesia areata, interstisyel sistit, astım, pediatrik kronik yorgunluk sendromu gibi sistemik olmayan otoimmün hastalıklarda ya da çeşitli göz hastalıkları ya da kanserlerde de görülebilir.

RAPOR ÖRNEĞİ

Sonuç	**ANA:** Pozitif (+++) **Patern:** Yoğun ince benekli (çekirdek benekli + kromozom benekli ya da DFS70 şeklinde de raporlanabilmektedir). (AC-2) **Titre:** (+++) sonuç 1/1000-1/3200 arasındaki titrelerde pozitifliği işaret eder; kesin bir titre sonucu isteniyorsa yeni dilüsyonlu test istemi yapılması uygundur
Çalışma yöntemi	IIF
Çalışılan hücre/doku	HEp-2
Referans değer	<1/100 titre Negatif
Açıklama/öneri	Anti DFS70/LEDGF benzeri boyanma saptanmıştır. Anti-ANA paneli (Anti-DFS70/LEDGF açısından) çalışılması önerilir.

Düşük titredeki anti-DFS70 ve homojen + benekli paternlerin birbirinden ayrımı güçtür.

Anti-DFS70 benzeri boyanmada nükleoplazma heterojen benekli tarzda bir boyanma gösterirken nükleoluslar boyanmaz, metafaz plağı daha yoğun ve benekli tarzda boyanma gösterir.

Ayırt edilemedikleri durumda anti-dsDNA ve anti-ENA antikorlarının araştırılması önerilebilir.

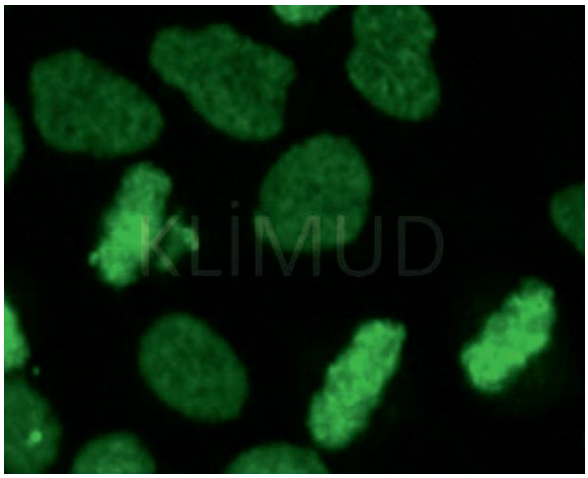

Resim 9. Anti-DFS70 benzeri boyanma

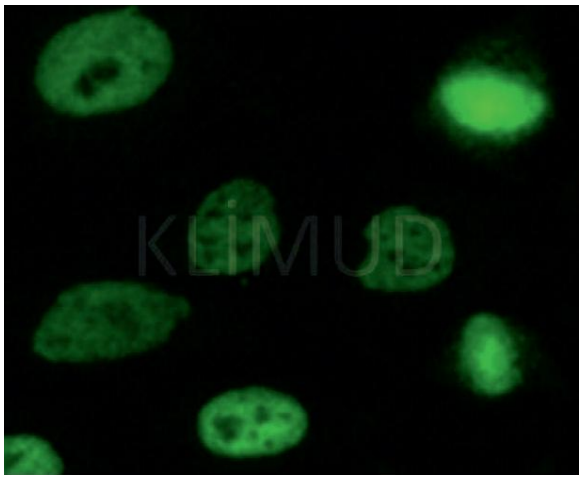

Resim 10. Homojen + benekli paternde boyanma

İnce benekli patern (Anti-SS-A/SS-B benzeri boyanma; AC-4)

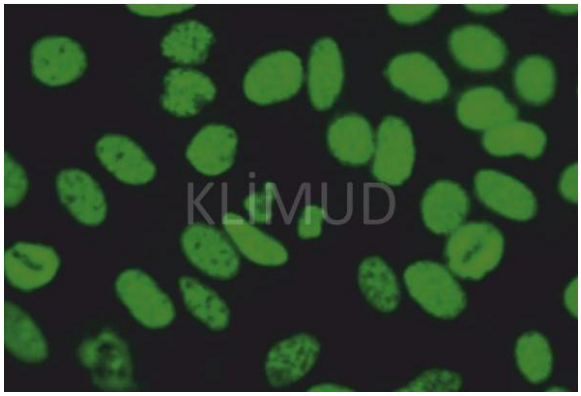

Resim 11. HEp-2 (x40)

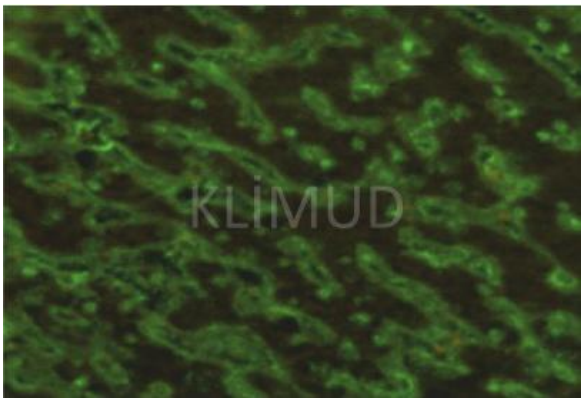

Resim 12. Maymun karaciğeri (x40)

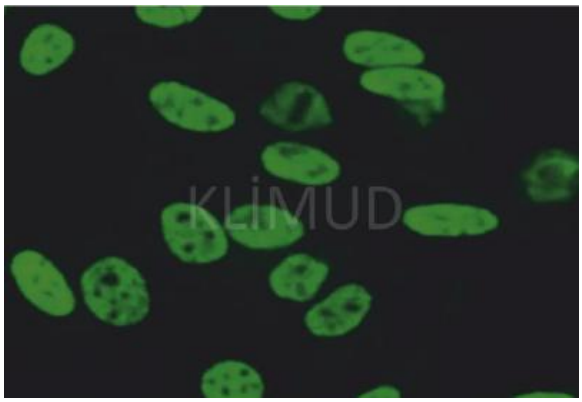

Resim 13. HEp-2 (x40)

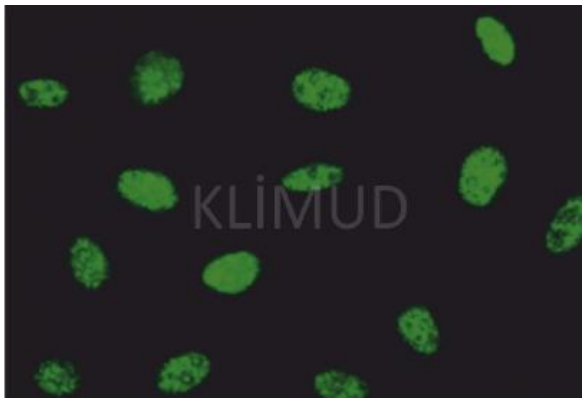

Resim 14. HEp-2 (x40)

Mikroskobik görünüm	**HEp-2 interfaz evresindeki hücreler:** Pozitif İstirahat halindeki hücrelerin nükleusları kumlu ve bazen homojene benzeyen ince benekli (ince granüler, *fine speckled*) tarzda boyanır. SS-A paterninde bazı nükleoluslar boyanmış, bazıları boyanmamış görülebilir. **HEp-2 metafaz evresindeki hücreler:** Negatif Metafaz evresindeki hücrelerdeki kromatinlerde boyanma gözlenmez (metafaz evresindeki hücrelerin orta hatları boş görülür). **Maymun karaciğeri:** Pozitif Hepatosit nükleuslarında HEp-2 nükleuslarındaki boyanmadan daha düşük titrede, benekli tarzda boyanma gözlenir.
İlgili antijenler	SS-A, SS-B
İlişkili olduğu hastalıklar	Sjögren sendromu, SLE, skleroderma, subakut kutanöz lupus eritematozus, miyozit ve miks bağ doku hastalığı

RAPOR ÖRNEĞİ

Sonuç	**ANA:** Pozitif (+++) **Patern:** İnce benekli, Anti-SS-A, Anti-SS-B benzeri boyama gözlenmiştir (AC-4) **Titre:** (+++) sonuç 1/1000-1/3200 arasındaki titrelerde pozitifliği işaret eder; kesin bir titre sonucu isteniyorsa yeni dilüsyonlu test istemi yapılması uygundur.
Çalışma yöntemi	IIF
Çalışılan hücre/doku	HEp-2
Referans değer	<1/100 titre - Negatif
Açıklama/öneri	Anti-SS-A, anti-SS-B benzeri boyanma tespit edilmiştir. Anti-ANA/ENA immünoblot ya da anti-SS-A/SS-B ELISA testi çalışılması önerilir.

İnce benekli patern (anti-Ku benzeri boyanma)

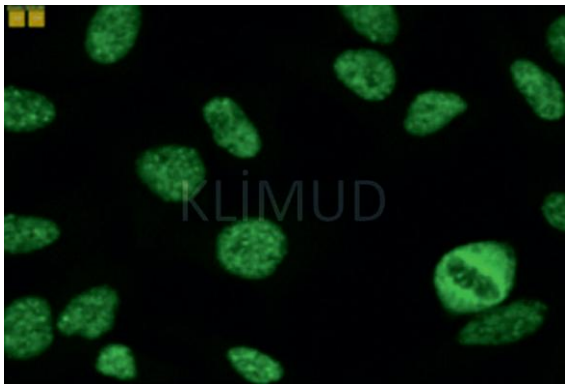

Resim 15. HEp-2 (x40)

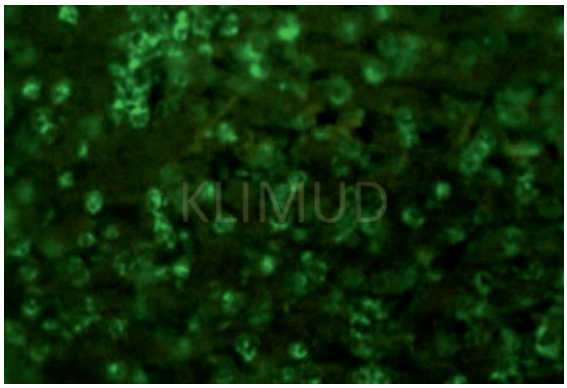

Resim 16. Maymun karaciğeri (x40)

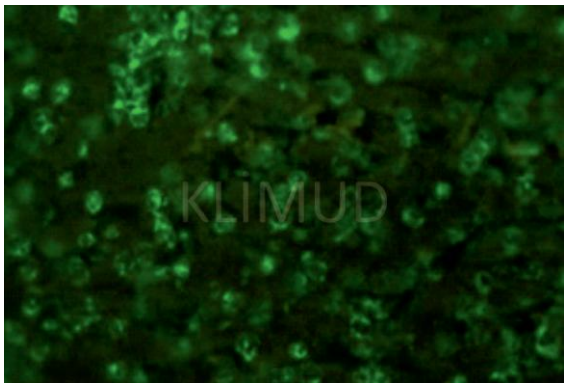

Resim 17. HEp-2 (x40)

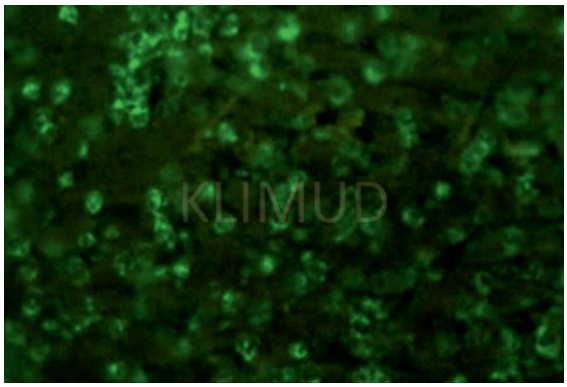

Resim 18. HEp-2 (x40)

Mikroskobik görünüm	**HEp-2 interfaz evresindeki hücreler:** Pozitif İstirahat halindeki hücrelerin nükleusunda bazen kumlu ve hemen hemen homojene benzeyen ince benekli tarzda boyanma gözlenirken nükleoluslarda genellikle boyanma görülmez. **HEp-2 metafaz evresindeki hücreler:** Negatif Bölünen hücrelerdeki kromatinlerde boyanma gözlenmez. Ancak metafaz plağının çeperi belirgin olup, kromatin alanının içine doğru uzanan fibriler tarzda yapılar görülebilir. **Maymun karaciğeri:** Pozitif
İlgili antijenler	Ku (Ku70/Ku80) antijeni (*DNA-binding nuclear protein*)
İlişkili olduğu hastalıklar	Overlap sendromu, progresif sistemik skleroz, miyozitler, SLE

RAPOR ÖRNEĞİ

Sonuç	**ANA:** Pozitif (+++) **Patern**: İnce benekli, anti-Ku benzeri boyanma gözlenmiştir. **Titre:** (+++) sonuç 1/1000-1/3200 arasındaki titrelerde pozitifliği işaret eder; kesin bir titre sonucu isteniyorsa yeni dilüsyonlu test istemi yapılması uygundur.
Çalışma yöntemi	IIF
Çalışılan hücre/doku	HEp-2
Referans değer	<1/100 titre - Negatif
Açıklama/öneri	Anti-Ku benzeri boyanma tespit edilmiştir. Anti-ANA/ENA immünoblot ya da anti-Ku ELISA testi çalışılması önerilir.

Kaba benekli patern (Anti-UI-RNP/Sm benzeri boyanma; AC-5)

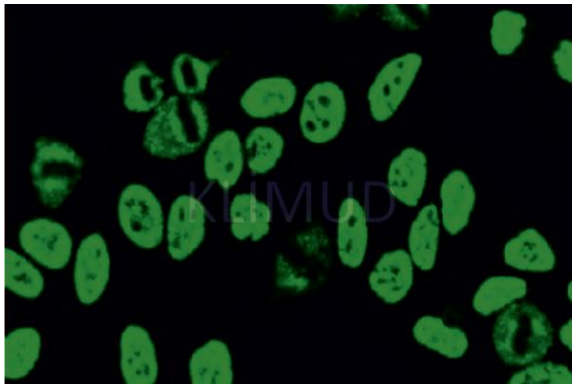

Resim 5.1.2.3.1 HEp-2 (x40)

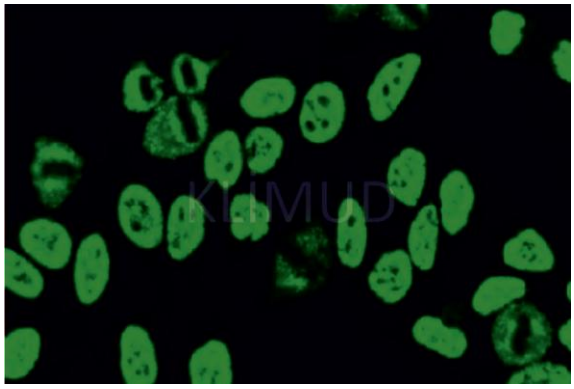

Resim 5.1.2.3.2. Maymun karaciğeri (x40)

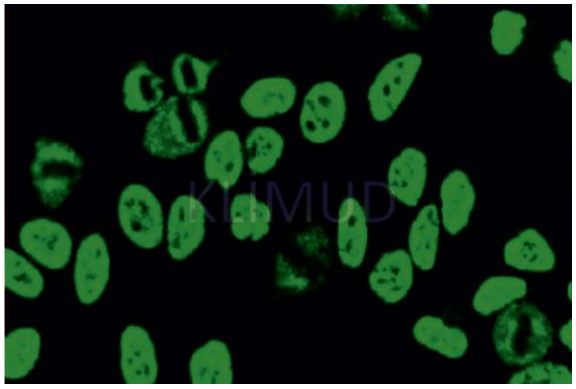

Resim 5.1.2.3.3. HEp-2 (x40)

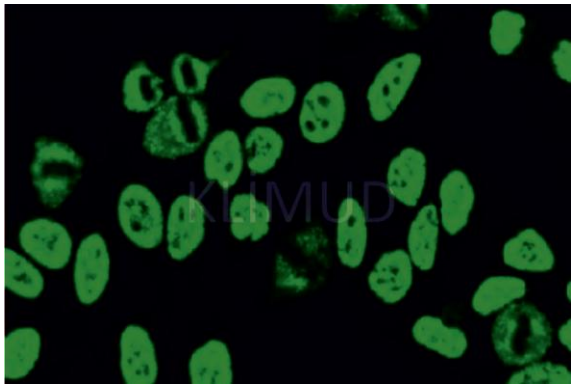

Resim 5.1.2.3.4. HEp-2 (x40)

Mikroskobik görünüm	**HEp-2 interfaz evresindeki hücreler:** Pozitif İstirahat halindeki hücre nükleuslarında yoğun, orta büyüklükte ya da iri granüller (benekler) görülür. Nükleoluslar boyanmamıştır. **HEp-2 metafaz evresindeki hücreler:** Negatif Bölünen hücrelerde bulunan kromatinlerde boyanma gözlenmez (metafaz evresindeki hücrelerin orta hatları boş görülür) **Maymun karaciğeri:** Pozitif Hepatosit nükleuslarında, HEp-2 nükleuslarındaki boyanma ile benzer parlaklıkta, benekli tarzda boyanma görülür, nükleoluslar ise boyanmamıştır.
İlgili antijenler	U1-nRNP, Sm
İlişkili olduğu hastalıklar	Miks bağ doku hastalığı, SLE, sistemik skleroz, sistemik skleroz / polimiyozit

RAPOR ÖRNEĞİ

Sonuç	**ANA:** Pozitif (++++) **Patern:** Kaba benekli (kaba granüler, *corse speckled*) (AC-5) **Titre:** (++++) ≥1/3200 titrelerde pozitifliği işaret eder; kesin bir test sonucu isteniyorsa yeni dilüsyonlu test istemi yapılması uygundur.
Çalışma yöntemi	IIF
Çalışılan hücre/doku	HEp-2
Referans değer	<1/100 titre - Negatif
Açıklama/öneri	Anti- U1-nRNP benzeri boyanma tespit edilmiştir. Anti-ANA/ENA immünoblot ya da anti-U1-nRNP /Sm ELISA testi çalışılması önerilir

Kaba benekli patern (Anti-nükleer matriks benzeri boyanma)

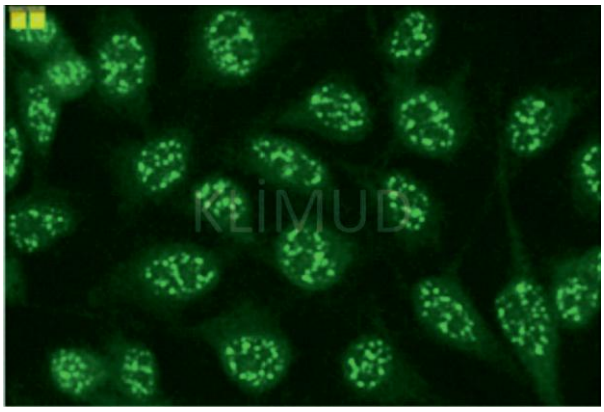

Resim 19. HEp-2 (x40)

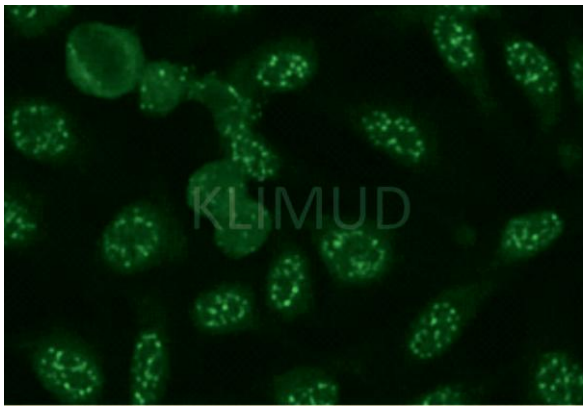

Resim 20. HEp-2 (x40)

Mikroskobik görünüm	**HEp-2- interfaz evresindeki hücreler:** Pozitif İstirahat halindeki hücrelerin nükleusunda özellikle nükleoluslar etrafında daha belirgin olan, orta ve iri büyüklükte, benekli tarzda boyanma gözlenirken nükleoluslarda boyanma görülmez. **HEp-2- metafaz evresindeki hücreler:** Negatif Bölünen hücrelerdeki kromatinlerde boyanma gözlenmez. **Maymun karaciğeri:** Pozitif Hepatosit nükleuslarında benekli tarzda boyanma görülür.
İlgili antijenler	Nükleer matriks proteini-2
İlişkili olduğu hastalıklar	Dermatomiyozit

RAPOR ÖRNEĞİ

Sonuç	**ANA:** Pozitif (+++) **Patern:** Kaba benekli, anti-nükleer matriks proteini benzeri boyanma gözlenmiştir. **Titre:** (+++) sonuç 1/1000-1/3200 arasındaki titrelerde pozitifliği işaret eder; kesin bir test sonucu isteniyorsa yeni dilüsyonlu test istemi yapılması uygundur.
Çalışma yöntemi	IIF
Çalışılan hücre/doku	HEp-2
Referans değer	<1/100 titre - Negatif
Açıklama/öneri	Anti-nükleer matriks proteini benzeri görüntü tespit edilmiştir. Anti-ANA/ENA immünoblot çalışılması önerilir (diğer paternlerden ayırmak açısından)

DNA Topoizomeraz I (Topo I) benzeri boyanma (AC-29)

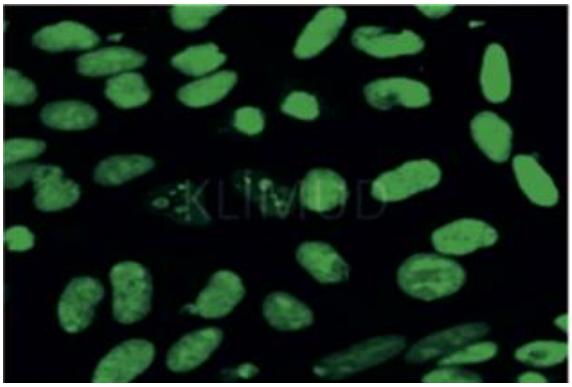

Resim 21. HEp-2 (x40)

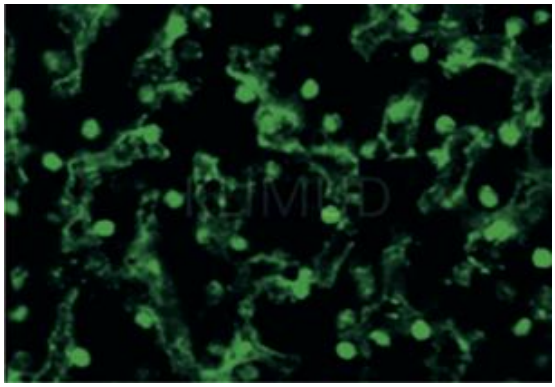

Resim 22. Maymun karaciğeri (x40)

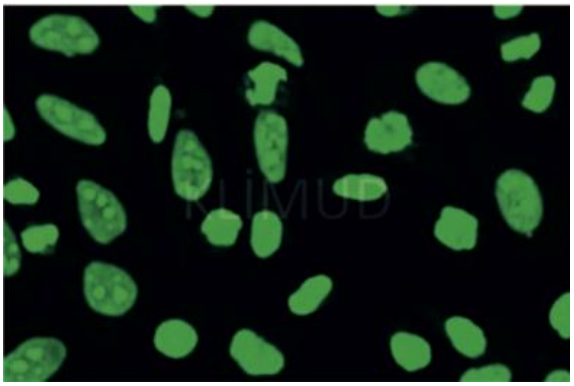

Resim 23. HEp-2 (x40)

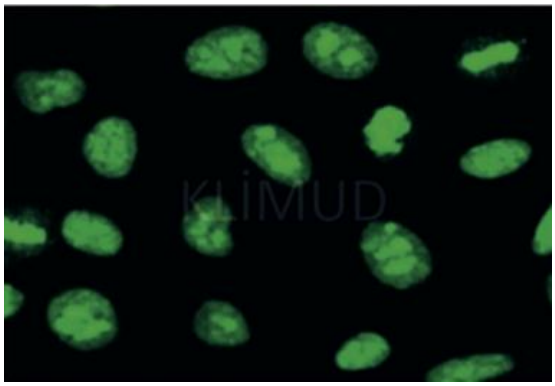

Resim 24. HEp-2 (x40)

Mikroskobik görünüm	**HEp-2 interfaz evresindeki hücreler**: Pozitif İstirahat halindeki hücre nükleuslarında nükleoplazma ince benekli/homojen ve nükleolar tarzda boyanma gösterir. **HEp-2 metafaz evresindeki hücreler**: Pozitif Bölünen hücrelerdeki kromatinlerde interfaz evresindekilerle benzer şekilde benekli / homojen tarzda boyanma gözlenir. **Maymun karaciğeri:** Pozitif / Negatif Hepatosit nükleuslarının bazılarında benekli / homojen tarzda boyanma, bazılarında nükleolar tarzda boyanma, bazılarında benekli/homojen ve nükleolar tarzda boyanma görülür, ancak bazılarında boyanma gözlenmez
İlgili antijenler	DNA topoizomeraz 1 (doğal formu 100 kDa, 70 kDa)
İlişkili olduğu hastalıklar	Progresif sistemik sklerozun diffüz formu için oldukça spesifiktir.

RAPOR ÖRNEĞİ

Sonuç	**ANA**: Pozitif (+++) **Patern:** Benekli/Homojen+Nükleolar, Topo I benzeri boyanma gözlenmiştir (AC-29) **Titre:** (+++) sonuç 1/1000-1/3200 arasındaki titrelerde pozitifliği işaret eder; kesin bir titre sonucu isteniyorsa yeni dilüsyonlu test istemi yapılması uygundur.
Çalışma yöntemi	IIF
Çalışılan hücre/doku	HEp-2
Referans değer	<1/100 titre - Negatif
Açıklama/öneri	Anti-Scl-70 benzeri boyanma tespit edilmiştir. Anti-ANA/ENA immünoblot ya da anti-Scl-70 ELISA testi çalışılması önerilir.

Sentromer paterni (AC-3)

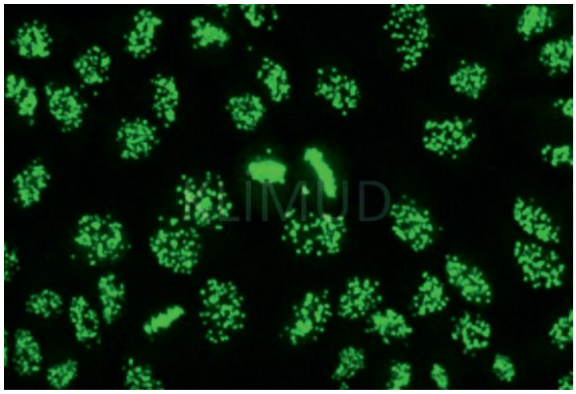

Resim 25. HEp-2 (x40)

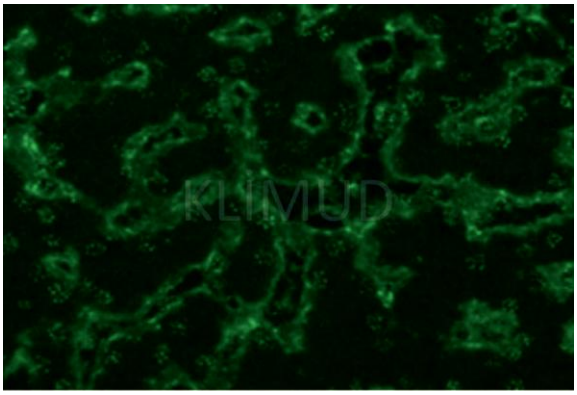

Resim 26. Maymun karaciğeri (x40)

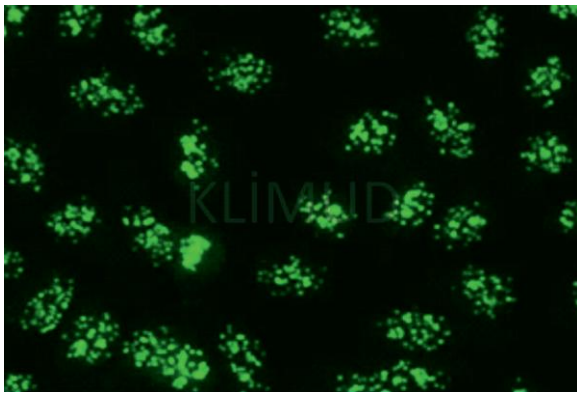

Resim 27. HEp-2 (x40)

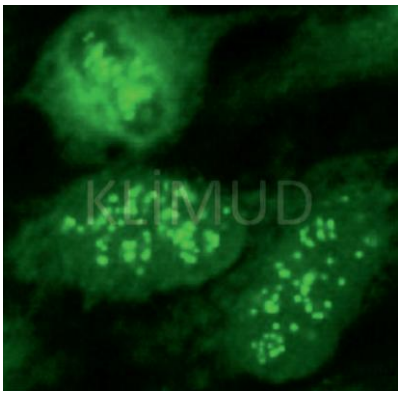

Resim 28. HEp-2 interfaz ve metafaz görüntüsü (büyütülmüş görüntü)

Mikroskobik görünüm	**HEp-2 interfaz evresindeki hücreler:** Pozitif İstirahat halindeki HEp-2 hücrelerinin nükleuslarında kromozom sayısı kadar noktalı boyanma vardır. **HEp-2 metafaz evresindeki hücreler:** Pozitif Bölünen hücrelerdeki kromatinlerde belirgin, tipik, noktalı tarzda boyanma görülür. **Maymun karaciğeri:** Pozitif Hepatosit nükleuslarında HEp-2'den daha düşük titrede, noktalı tarzda boyanma gözlenebilir.
İlgili antijenler	CENP-A, CEMP-B, CENP-C ve daha nadir olarak CENP-D
İlişkili olduğu hastalıklar	CREST sendromu, sistemik skleroz, primer biliyer siroz, Raynaud fenomeni

RAPOR ÖRNEĞİ

Sonuç	**ANA:** Pozitif (+++) **Patern:** Sentromer (AC-3) **Titre:**(+++) sonuç 1/1000-1/3200 arasındaki titrelerde pozitifliği işaret eder; kesin bir titre sonucu isteniyorsa yeni dilüsyonlu test istemi yapılması uygundur
Çalışma yöntemi	IIF
Çalışılan hücre/doku	HEp-2
Referans değer	<1/100 titre - Negatif
Açıklama/öneri	Anti-sentromer antikoru benzeri boyanma tespit edilmiştir. Anti-ANA/ENA immünoblot ya da anti-CENP B ELISA testi çalışılması önerilir.

Sentromer paterninin nükleer dots paterninden ayrımı için metafazlar incelenir. Sentromer paterninde metafazlarda noktalı tarzda boyanma varken, nükleer dots paterninde metafazlar negatiftir!

Sentromer antikorları CENP-B, CENP-A, CENP-C ve daha nadir olarak CENP-D'ye karşıdır. CENP-F antikorları bu boyanma şeklini göstermezler.

İmmünoblot testlerde genellikle CENP-B proteinine karşı antikor varlığı değerlendirilir. Diğer sentromer proteinlerine karşı antikor varlığında IIF pozitif, immünoblot negatif sonuçlar alınabilir!

Nükleer noktalı paternler (AC-6,7)

Çok sayıda nükleer noktalı patern (*multiple nuclear dots*; AC-6)

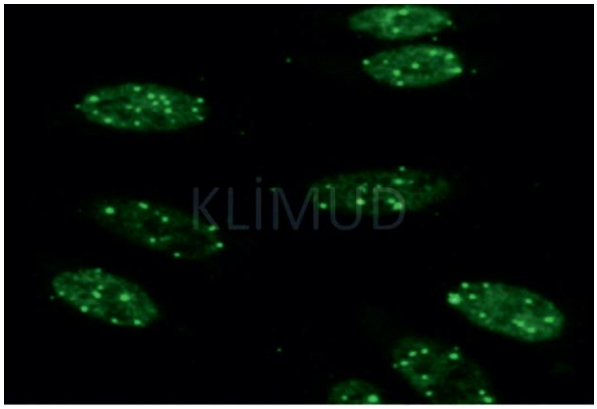

Resim 29. HEp-2 (x40)

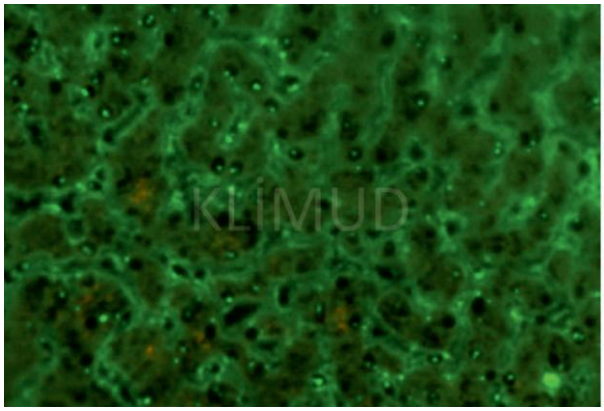

Resim 30. Maymun karaciğeri (x40)

Resim 31. HEp-2 (x40)

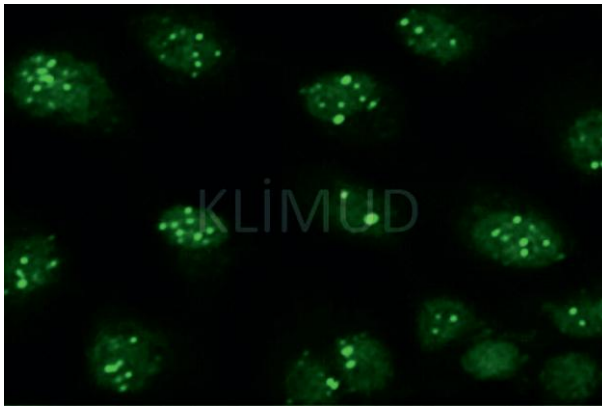

Resim 32. HEp-2 (x40)

Resim 33

Mikroskobik görünüm	**HEp-2 interfaz evresindeki hücreler:** Pozitif İstirahat halindeki HEp-2 hücrelerinin nükleoplazmalarında otoantikorları gösteren en az 6 adet olmak üzere farklı sayıda noktalı (ortalama 6-10 nokta) boyanma gözlenir. **HEp-2 metafaz evresindeki hücreler:** Negatif Bölünen hücrelerdeki kromatinlerde boyanma gözlenmez. **Maymun karaciğeri:** Pozitif Hepatosit nükleuslarında en az aynı şiddette noktalı boyanma mutlaka gözlenmelidir.
İlgili antijenler	Sp100 nükleer antijen, promyelocytic leukemia proteini (PML), NDP53, MJ/NXP-2 antijeni
İlişkili olduğu hastalıklar	Primer biliyer siroz, Sjögren sendromu, SLE ve diğer kronik inflamatuvar bağ dokusu hastalıkları

RAPOR ÖRNEĞİ

Sonuç	**ANA:** Pozitif (+++) **Patern:** Çok sayıda nükleer noktalı (*multipl nuclear dots*) (AC-6) **Titre:** (+++) sonuç 1/1000-1/3200 arasındaki titrelerde pozitifliği işaret eder; kesin bir titre sonucu isteniyorsa yeni dilüsyonlu test istemi yapılması uygundur.
Çalışma yöntemi	IIF
Çalışılan hücre/doku	HEp-2
Referans değer	<1/100 titre - Negatif
Açıklama/öneri	-

Bazı örneklerde sentromer ve nükleer dots paternleri bir arada bulunabilir. Bu durumda karaciğer dokusu ile de çalışılmış ise karaciğer kesitlerindeki görüntü incelenebilir. Nükleer dots paterninde karaciğer hücrelerindeki boyanma HEp-2 hücrelerindekinden daha kuvvetli olduğundan sentromer paterninden daha parlak olarak dikkati çeker.

Az sayıda nükleer noktalı patern (*few nuclear dots*; AC-7)

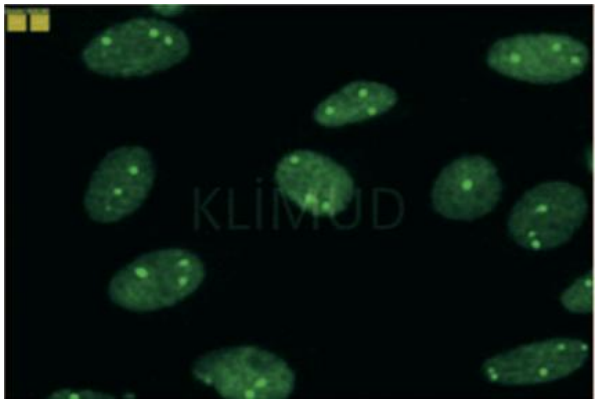

Resim 34. HEp-2 (x40)

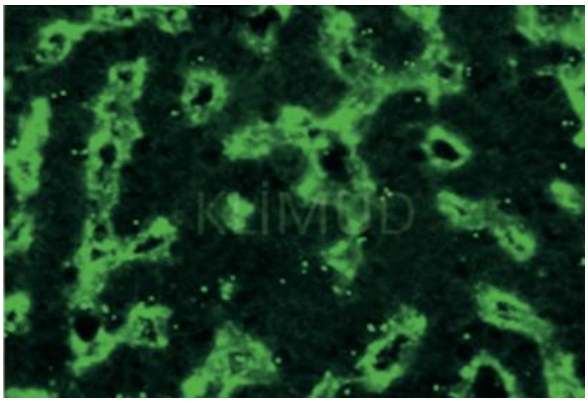

Resim 35. Maymun karaciğeri (x40)

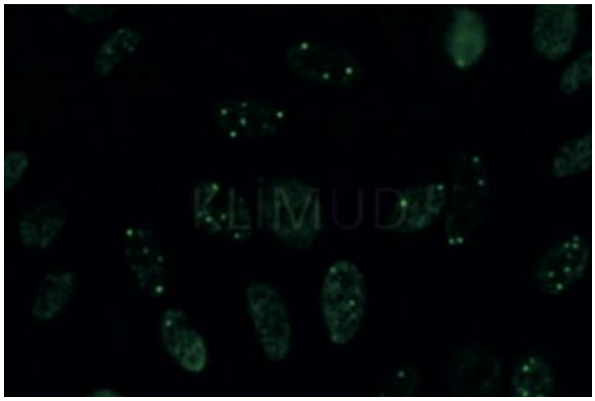

Resim 36. HEp-2 (x40)

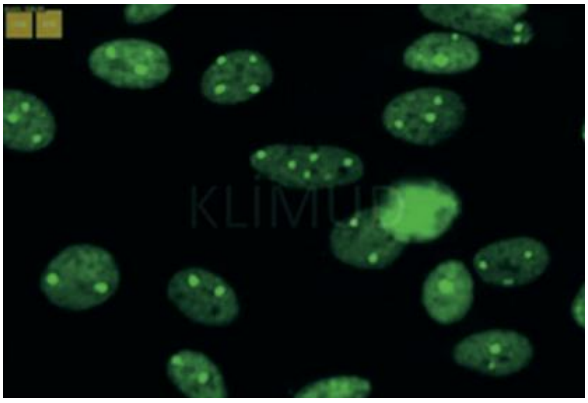

Resim 37. HEp-2 (x40)

Mikroskobik görünüm	**HEp-2 interfaz evresindeki hücreler:** Pozitif İstirahat halindeki HEp-2 hücrelerinin nükleoplazmalarında otoantikorları gösteren en fazla 6 adet nokta (ortalama 2-3 nokta) şeklinde boyanma gözlenir. **HEp-2 metafaz evresindeki hücreler:** Pozitif Bölünen hücrelerdeki kromatinlerde boyanma gözlenmez. **Maymun karaciğeri:** Pozitif
İlgili antijenler	Cajal cisimciği (*coiled body*) (80 kD'luk bir protein)
İlişkili olduğu hastalıklar	Sjögren sendromu, diğer inflamatuvar hastalıklar, primer biliyer siroz, kronik aktif hepatit. Sağlıklı bireylerde de görülebilir.

RAPOR ÖRNEĞİ

Sonuç	**ANA:** Pozitif (+++) **Patern:** Az sayıda nükleer noktalı (*few nuclear dots*) (AC-7) **Titre:** (+++) 1/1000 - 1/3200 arasındaki titrelerde pozitifliği işaret eder; kesin bir titre sonucu isteniyorsa yeni dilüsyonlu test istemi yapılması uygundur.
Çalışma yöntemi	IIF
Çalışılan hücre/doku	HEp-2
Referans değer	<1/100 titre - Negatif
Açıklama/öneri	-

Nükleolar paternler (AC-8,9,10)

Farklı nükleolar paternler (Homojen/Kümeli/Noktalı; AC-8,9,10)

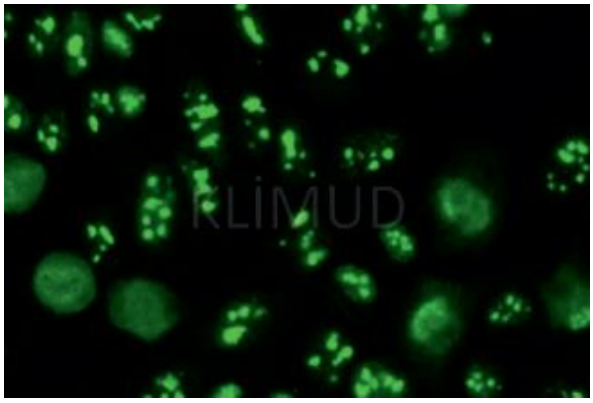

Resim 38. HEp-2 (x40)

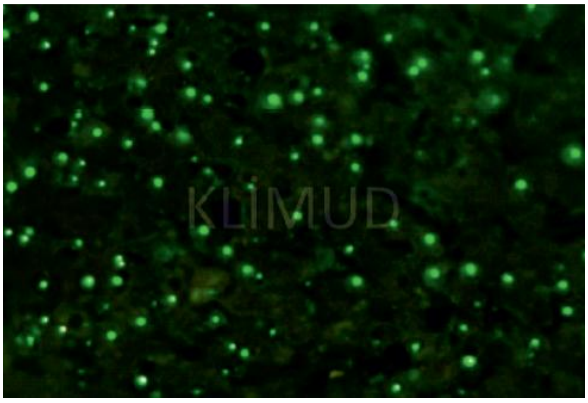

Resim 39. Maymun karaciğeri (x40)

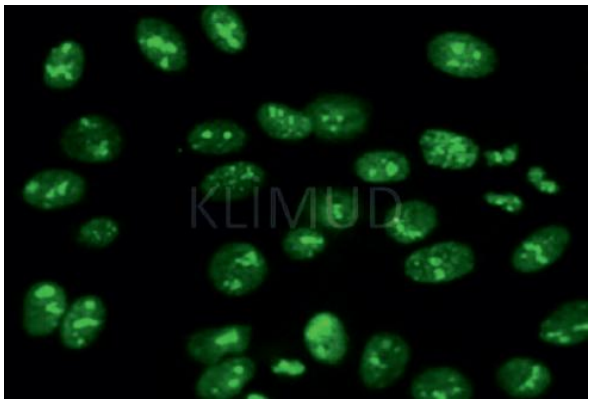

Resim 40. HEp-2 (x40)

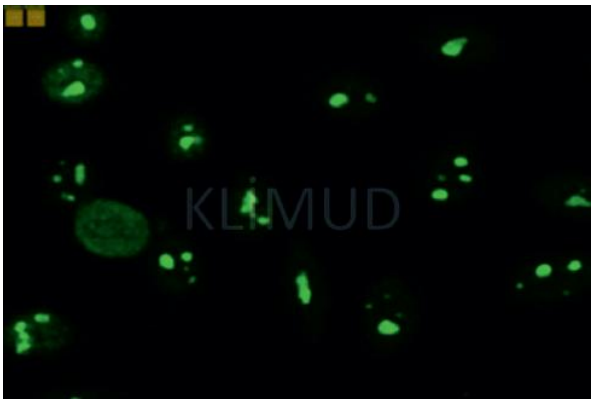

Resim 41. HEp-2 (x40)

Mikroskobik görünüm	**HEp-2 interfaz evresindeki hücreler:** Pozitif İstirahat halindeki HEp-2 hücrelerinin nükleolusları homojen, nükleoplazmaları zayıf homojen veya benekli boyanır. **HEp-2 metafaz evresindeki hücreler:** Negatif/Pozitif Mitoz aşamasındaki HEp-2 hücrelerinin nükleuslarında kromatinler boyanmamış, boyanmış veya az sayıda benekli tarzda boyanmış olabilir. **Maymun karaciğeri:** Pozitif Hepatosit nükleoluslarında homojen boyanma gözlenir.
İlgili antijenler	PM-Scl 100, PM-Scl 75, Th/To, Fibrillarin (U3-nRNP), RNA Polimeraz I ve NOR
İlişkili olduğu hastalıklar	Anti-PM-Scl antikoru sistemik skleroz, SLE, polimiyozit/dermatomiyozit, RA, kutanöz sistemik sklerozun sınırlı formu, miyozit ile ilişkilidir. Anti-PM-Scl antikoru pozitif hastalarda Raynaud fenomeni, artrit, pulmoner hastalık, kalsinozis insidansı yüksektir. Anti-Th/To antikoru pozitif hastalıklarda pulmoner fibrozis, renal kriz riski yüksektir. Anti-fibrillarin (U3-nRNP) sistemik skleroz ve pulmoner hipertansiyonda görülebilir. Anti-RNA Polimeraz I ve NOR diffüz kutanöz sistemik sklerozda pozitif olarak bulunabilir.

RAPOR ÖRNEĞİ

Sonuç	**ANA:** Pozitif (+++) **Patern:** Nükleolar (AC-8,9,10) **Titre:** (+++) sonuç 1/1000 - 1/3200 arasındaki titrelerde pozitifliği işaret eder; kesin bir titre sonucu isteniyorsa yeni dilüsyonlu test istemi yapılması uygundur.
Çalışma yöntemi	IIF
Çalışılan hücre/doku	HEp-2
Referans değer	<1/100 titre - Negatif
Açıklama/öneri	Anti-ANA paneli ya da anti-PM-Scl ELISA testi çalışılması önerilir.

Nükleer membran paterni (AC-11,12)

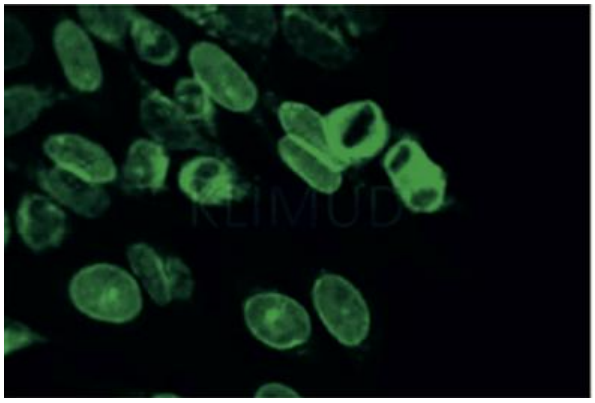

Resim 42. HEp-2 (x40)

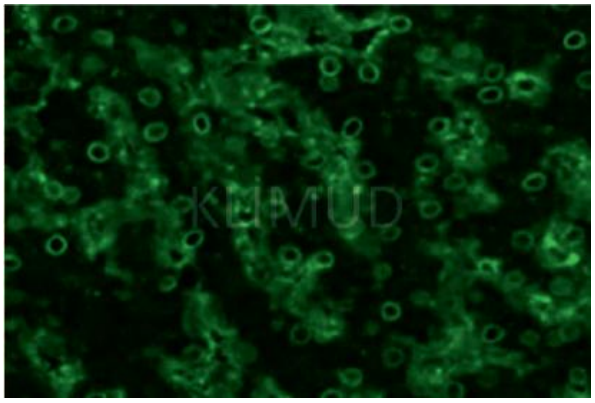

Resim 43. Maymun karaciğeri (x40)

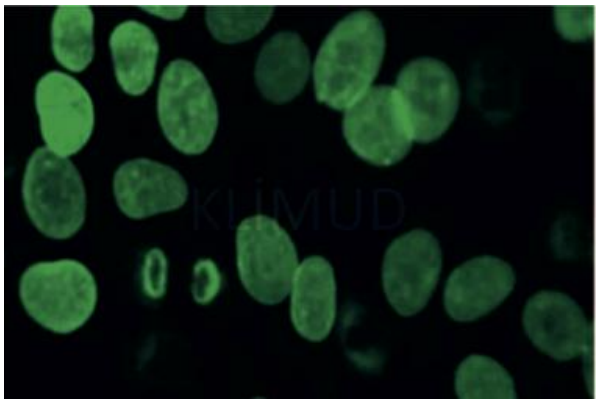

Resim 44. HEp-2 (x40)

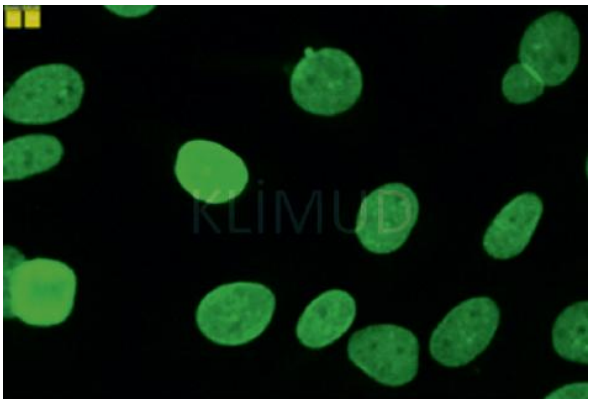

Resim 45. HEp-2 (x40)

Mikroskobik görünüm	**HEp2 interfaz evresindeki hücreler:** Pozitif İstirahat halindeki hücrelerin nükleuslarının çeperinde homojen ve halka benzeri ya da aralıklı, kesintili, noktalı tarzda membran boyanması görülür. Nükleusların kesişim bölgelerinde floresan boyanmada belirginleşme vardır. Nükleus membranında kırışıklıklar görülebilir. Nükleer por kompleksine (gp210 ya da p62) karşı gelişen antikorların varlığında periferal boyanma aralıklı (kesintili), lamin, laminle birlikte bulunan proteinler, lamin B reseptörü antikorları varlığında daha düzgündür. **HEp-2 metafaz evresindeki hücreler:** Negatif Bölünen hücrelerin kromatinlerinde boyanma gözlenmez. **Maymun karaciğeri:** Pozitif Hepatosit nükleusunun periferinde halka şeklinde tipik boyanma gözlenir.
İlgili antijenler	Nükleer membranda bulunan laminler (A, B1, B2, C) nükleer por kompleksi (gp120, p&2), integral proteinler, laminle birlikte bulunan proteinler (LAP 1A, Lap 2), lamin B reseptörü
İlişkili olduğu hastalıklar	SLE, primer biliyer siroz, kronik aktif hepatit, vaskülitler, trombositopeni

RAPOR ÖRNEĞİ

Sonuç	**ANA:** Pozitif (+++) **Patern:** Nükleer membran (AC-11,12) **Titre:** (+++) sonuç 1/1000 - 1/3200 arasındaki titrelerde pozitifliği işaret eder; kesin bir titre sonucu isteniyorsa yeni dilüsyonlu test istemi yapılması uygundur
Çalışma yöntemi	IIF
Çalışılan hücre/doku	HEp-2
Referans değer	<1/100 titre - Negatif
Açıklama/öneri	Anti-nükleer lamin/por kompleksi benzeri boyanma tespit edilmiştir. Karaciğer profil testi (immünoblot/immünodot) ya da anti-gp210 ELISA testi çalışılması önerilir. Hasta otoimmün karaciğer hastalıkları yönünden değerlendirilmelidir.

Kuruyan preparatlarda yalancı nükleer membran pozitiflikleri gözlenebilir.

Pleomorfik paternler

Anti-PCNA benzeri boyanma (AC-13)

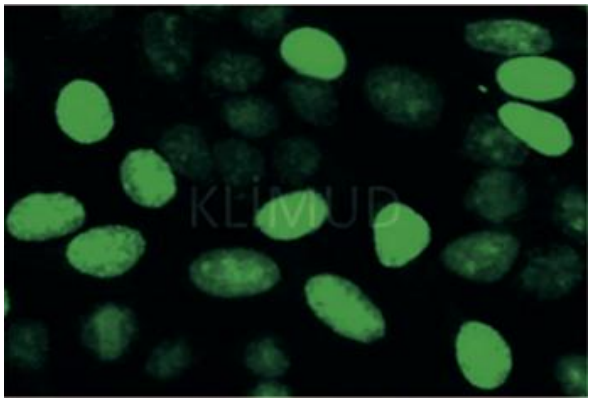

Resim 46. HEp-2 (x40)

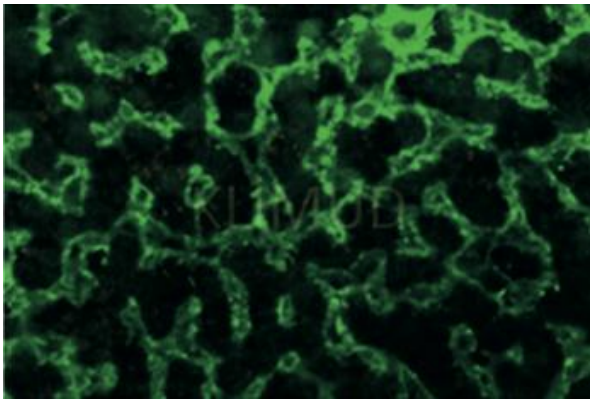

Resim 47. Maymun karaciğeri (x40)

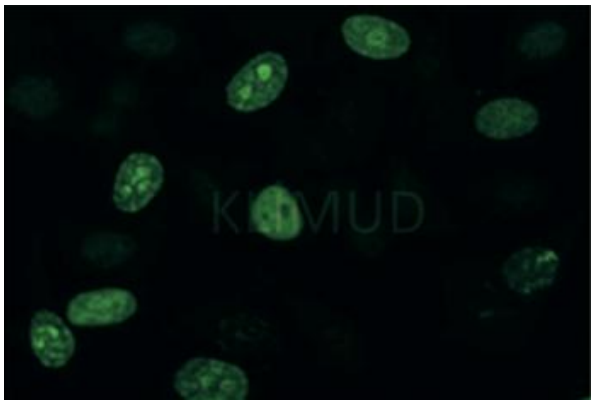

Resim 48. HEp-2 (x40)

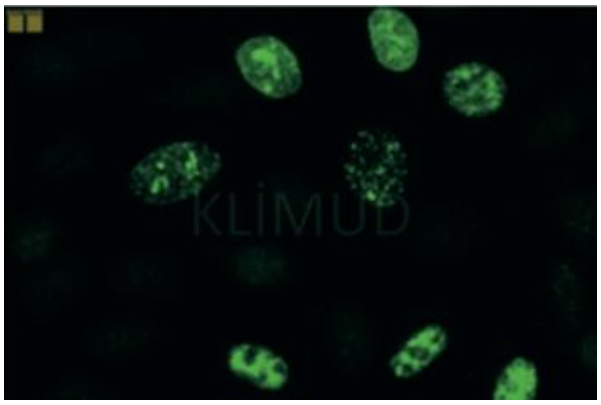

Resim 49. HEp-2 (x40)

Mikroskobik görünüm	**HEp-2 interfaz evresindeki hücreler:** Pozitif G_0 veya G_1fazındaki interfaz hücrelerinin nükleusları boyanmamış olabileceği gibi, homojen veya benekli tarzda boyanabilir. S fazındaki interfaz hücrelerin nükleoplazmalarında DNA sentezine bağlı olarak inceden kaba benekliye kadar değişen şekillerde boyanma gözlenir. Hücrelerin %30-60'ında nükleus boyanması vardır. **HEp-2- metafaz evresindeki hücreler:** Negatif Bölünen hücrelerdeki kromatinlerde boyanma gözlenmez. **Maymun karaciğeri:** Negatif Hepatosit nükleuslarında belirgin bir boyanma gözlenmez
İlgili antijenler	DNA polimeraz δ destek proteini (siklin)
İlişkili olduğu hastalıklar	SLE, kronik hepatit B ve C virüs enfeksiyonu

RAPOR ÖRNEĞİ

Sonuç	**ANA:** Pozitif (+++) **Patern:** Benekli, anti PCNA benzeri (AC-13) **Titre:** (+++) sonuç 1/1000 - 1/3200 arasındaki titrelerde pozitifliği işaret eder; kesin bir titre sonucu isteniyorsa yeni dilüsyonlu test istemi yapılması uygundur,
Çalışma yöntemi	IIF
Çalışılan hücre/doku	HEp-2
Referans değer	<1/100 titre - Negatif
Açıklama/öneri	Anti-PCNA benzeri boyanma tespit edilmiştir. Anti-ANA/ENA immünoblot (anti-PCNA açısından) ya da anti-PCNA ELISA testi çalışılması önerilir.

Anti-CENP-F benzeri boyanma (AC-14)

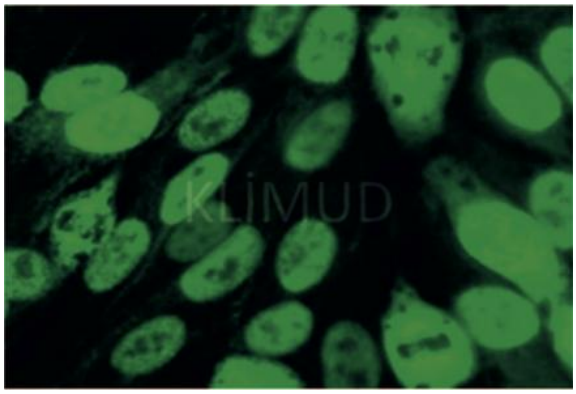

Resim 50. HEp-2 (x40)

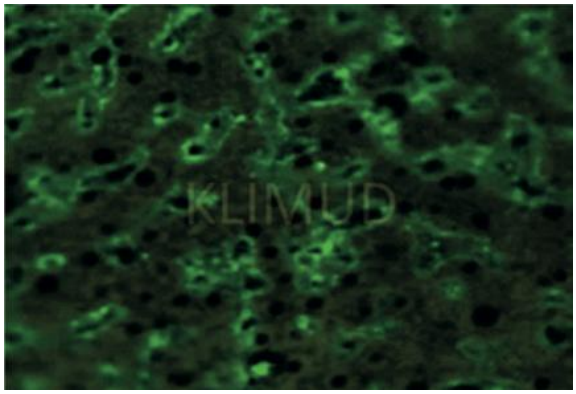

Resim 51. HEp-2 (x40)

Mikroskobik görünüm	**HEp-2 interfaz evresindeki hücreler:** Pozitif G_2 fazındaki hücrelerde kuvvetli, G_x fazındaki hücrelerde zayıf / negatif ince benekli tarzda boyanma görülür. Nükleoluslarda boyanma görülmez. Prometafaz hücrelerinde zayıf nükleer membran görüntüsü oluşabilir. **HEp-2- metafaz evresindeki hücreler**: Sentromerler sadece prometafaz ve metafaz evresinde, 30-50 adet, soluk, hizalanmış noktalar şeklinde görülür. **Maymun karaciğeri**: Özel bir boyanma paterni göstermez.
İlgili antijenler	MSA-3, NSp-
İlişkili olduğu hastalıklar	Bazı kanserler, diğer durumlar

RAPOR ÖRNEĞİ

Sonuç	**ANA:** Pozitif (++) **Patern:** Benekli, CENP-F benzeri (AC-14) **Titre:** (++) sonuç 1/320 - 1/1000 arasındaki titrelerde pozitifliği işaret eder; kesin bir titre sonucu isteniyorsa yeni dilüsyonlu test istemi yapılması uygundur
Çalışma yöntemi	IIF
Çalışılan hücre/doku	HEp-2
Referans değer	<1/100 titre - Negatif
Açıklama/öneri	Anti-CENP-F benzeri boyanma tespit edilmiştir.

Sitoplazmik paternler (AC-15'ten AC-23'e kadar)

Sitoplazma fibriller (lineer; anti-F-aktin benzeri boyanma; AC-15)

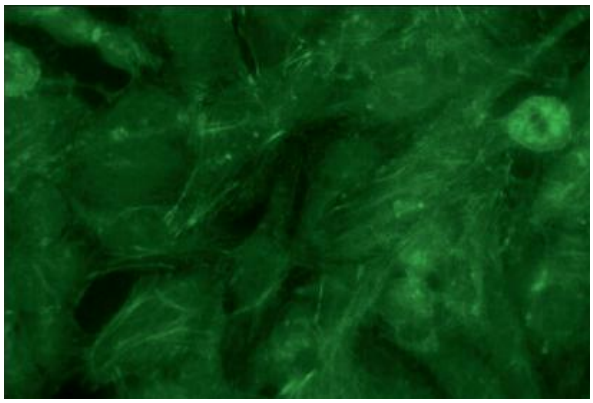

Resim 52. HEp-2 (x40)

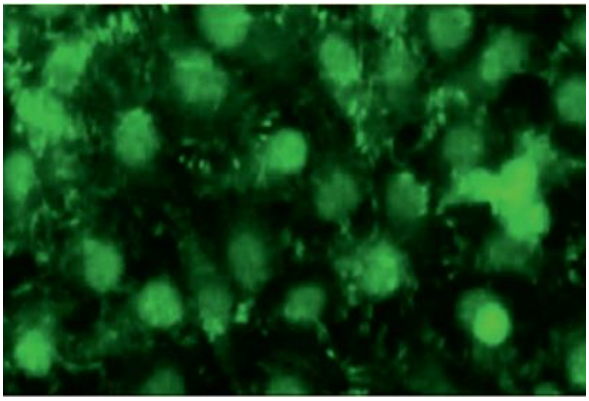

Resim 53. HEp-2 (x40)

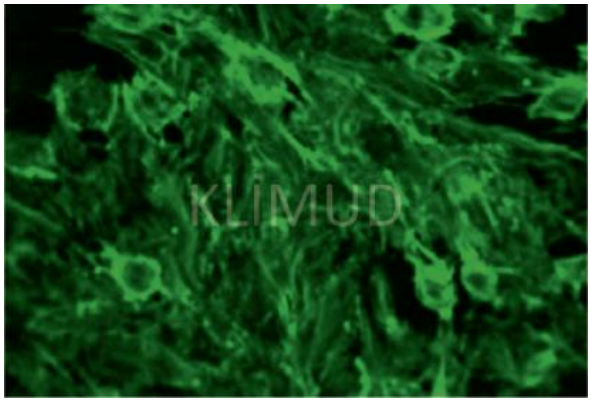

Resim 54. HEp-2 (x40)

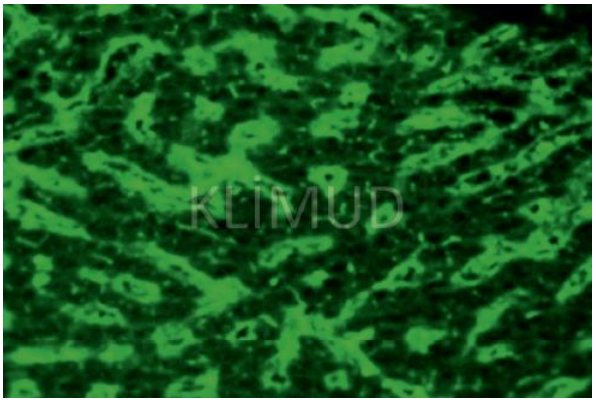

Resim 55. Maymun karaciğeri (x40)

Mikroskobik görünüm	**HEp-2 hücreleri:** Sitoplazmada hücrenin uzunluğu boyunca ya da daha kısa, çeşitli yerlerde, tekli ya da demet halinde birbirine paralel olarak uzanan, düzgün, genellikle *"buzlu cam"* şeklinde tanımlanan ince mikrofilamentler görülür. Enine kesilmiş mikrofilamentlerden dolayı kısa çizgiler ya da noktalar şeklinde boyanmalara da rastlanabilir. **Maymun karaciğeri:** İnce dallar şeklinde görünen safra kanaliküllerini saran aktin filamentleri "kuş ayağı izleri" şeklinde görüntü verir.
İlgili antijenler	Hücre iskeletinde bulunan F aktin
İlişkili olduğu hastalıklar	Tip 1 otoimmün hepatit, primer biliyer siroz, alkolik karaciğer hastalıkları, viral hepatitler ve karaciğeri etkileyen diğer otoimmün hastalıklar ve sağlıklı bireyler

RAPOR ÖRNEĞİ

Sonuç	**ANA:** Negatif* * Sitoplazmada fibriller (lineer) paternde boyanma izlenmiştir (AC-15) **Titre:** >1/1000 - <1/3200
Çalışma yöntemi	IIF
Çalışılan hücre/doku	HEp-2
Referans değer	<1/100 titre - Negatif
Açıklama/öneri	Sitoplazmada anti-F-aktin antikoru ile uyumlu boyanma gözlenmiştir. ASMA IIF testi çalışılması önerilir.

Sitoplazma fibriller (filamentöz; anti-vimentin ve anti-tropomiyozin benzeri boyanma; AC-16)

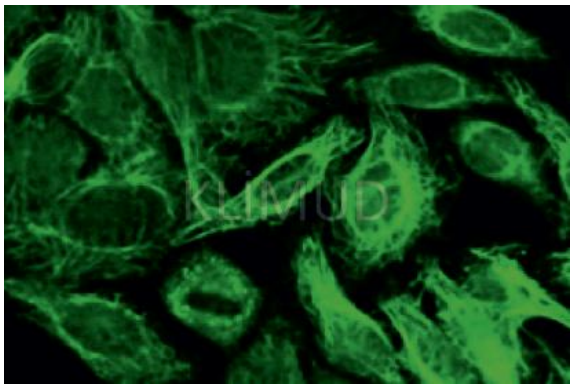

Resim 56. HEp-2 (x40)

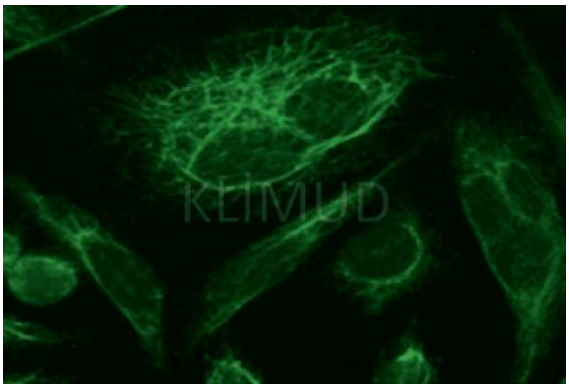

Resim 57. HEp-2 (x40)

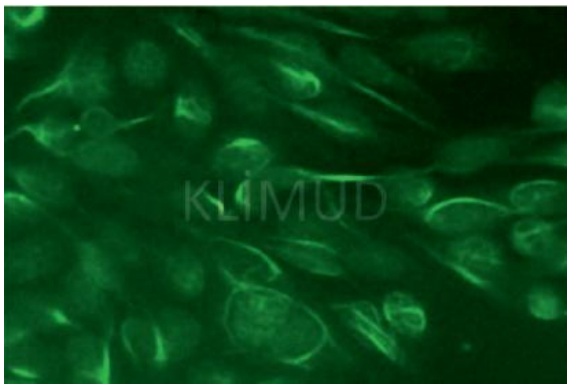

Resim 58. HEp-2 (x40)

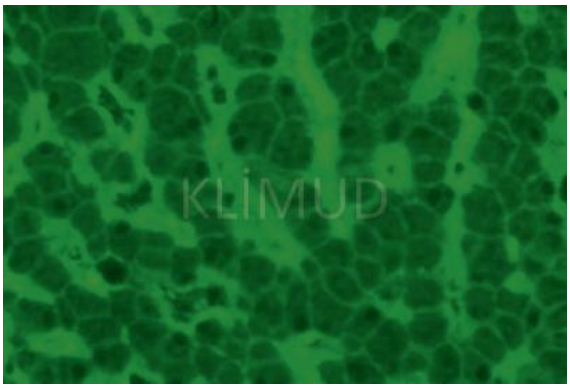

Resim 59. Maymun karaciğeri (x40)

Mikroskobik görünüm	**HEp-2 hücresi:** Anti-vimentin antikorları varlığında sitoplazmada ince fibrillerden oluşan bir ağ görülür. Fibriller hücre nükleusuna yakın olan bölgelerde daha yoğundur. Metafazlar negatiftir ancak metafaz evresindeki hücrelerde kromozom alanının dışında çok sayıda yuvarlak, parlak noktalar dikkati çeker. Bunların yoğunlaşmış vimentin proteinleri olduğu düşünülmektedir. Anti-tropomiyozin antikorları varlığında ise sitoplazmada plazma membranı altında uzanan stres iplikçikleri boyanır. **Maymun karaciğeri:** Özgün bir boyanma paterni gözlenmez.
İlgili antijenler	Vimentin, sitokeratin, tropomiyozin
İlişkili olduğu hastalıklar	Anti-vimentin antikorları özel bir otoimmün hastalıkla ile ilişkilendirilmemiştir. Ancak RA, anti-fosfolipit sendromu, SLE, Crohn hastalığı, bazı hematolojik ve bazı enfeksiyonlarda görülebilmektir. Tropomiyozin antikorları sağlıklı bireylerde bulunabildiği gibi ülseratif kolit başta olmak üzere akut romatizmal ateş, endometriyozis, Behçet hastalığı, RA, sistemik skleroz gibi birçok hastalıkta da saptanabilmektedir.

RAPOR ÖRNEĞİ

Sonuç	**ANA:** Negatif* * Sitoplazmada fibriller (filamentöz) paternde (anti-vimentin/anti- tropomiyozin antikorları ile uyumlu) boyanma izlenmiştir (AC-16) **Titre:** >1/1000 - <1/3200
Çalışma yöntemi	IIF
Çalışılan hücre/doku	HEp-2
Referans değer	<1/100 titre - Negatif
Açıklama/öneri	-

Sitoplazma fibriller (segmental; anti-vinkülin benzeri boyanma; AC-17)

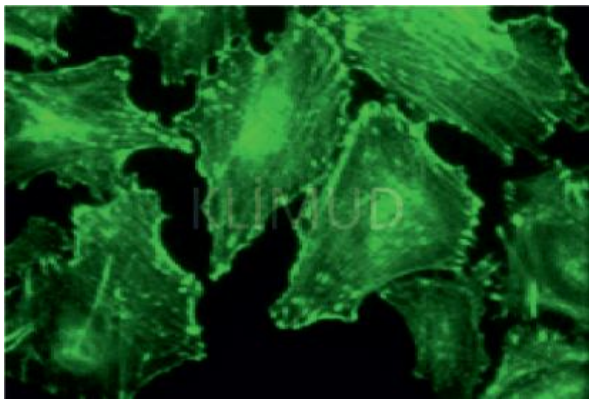

Resim 60. HEp-2; interfaz hücreleri büyütülmüş görüntüsü

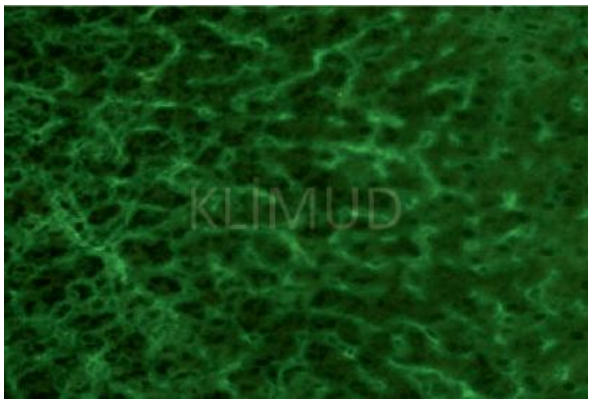

Resim 61. Maymun karaciğeri (x40)

Mikroskobik görünüm	**Hep-2 İnterfaz evresindeki hücreler:** Daha sıklıkla İnterfaz hücrelerinin sitoplazmalarında stres lifleri boyunca kısa kısa, yoğun, ışınsal, tarzda segmental yapılar gözlenebilir. **Hep-2 metafaz evresindeki hücreler: Negatif** **Maymun karaciğeri:** Özgün bir boyanma paterni gözlenmez.
İlgili antijenler	Alfa aktin, vinkülin
İlişkili olduğu hastalıklar	Myastenia gravis, Crohn hastalığı, ülseratif kolit

RAPOR ÖRNEĞİ

Sonuç	**ANA:** Negatif* * Sitoplazmada fibriller segmental, anti-vinkülin ile uyumlu boyanma gözlenmiştir (AC-17) **Titre:** >1/10000 - <1/3200
Çalışma yöntemi	IIF
Çalışılan hücre/doku	HEp-2
Referans değer	<1/100 titre - Negatif
Açıklama/öneri	-

Sitoplazma iri (ayrık) benekli (anti-lizozom benzeri boyanma; AC-18)

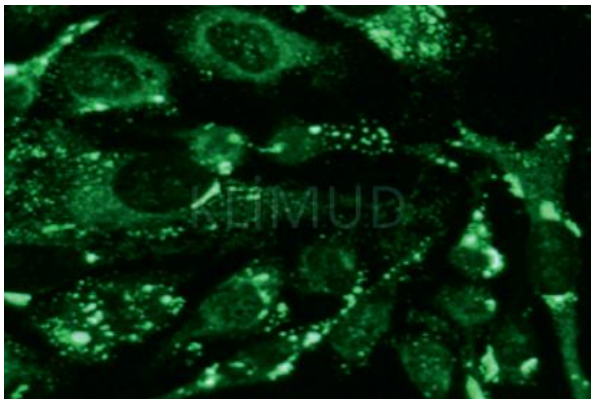

Resim 62. HEp-2 (x40)

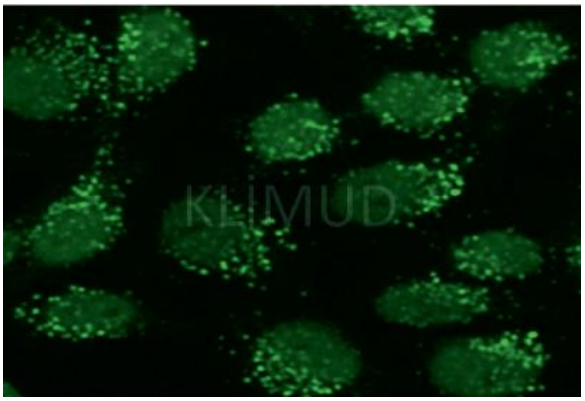

Resim 63. HEp-2 (x40)

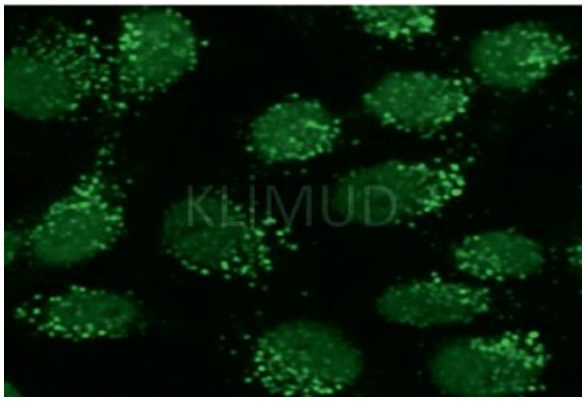

Resim 64. HEp-2 (x40)



Resim 65. Maymun karaciğeri (x40)

Mikroskobik görünüm	**HEp-2 hücreleri:** Sitoplazmanın geneline dağılmış küçük/orta büyüklükte ince benekli ve kaba damlacık şeklinde boyanma görülür. **Maymun karaciğeri:** Özgün bir boyanma paterni gözlenmese de karaciğerde küçük/orta ya da daha büyük granüller tarzında floresan boyanma gözlenebilir.
İlgili antijenler	Lizozom organ membranı
İlişkili olduğu hastalıklar	Herhangi bir hastalık ile ilişkisi tespit edilememiştir. Sağlıklı bireylerde de görülebilmektedir.

RAPOR ÖRNEĞİ

Sonuç	**ANA:** Negatif* * Sitoplazma iri (ayrık) benekli, anti-lizozom antikor ile uyumlu boyanma gözlenmiştir (AC-18) **Titre:** >1/1000 - <1/3200
Çalışma yöntemi	IIF
Çalışılan hücre/doku	HEp-2
Referans değer	<1/100 titre - Negatif
Açıklama/öneri	-

Sitoplazma yoğun ince benekli (anti-ribozomal P protein benzeri boyanma; AC-19)

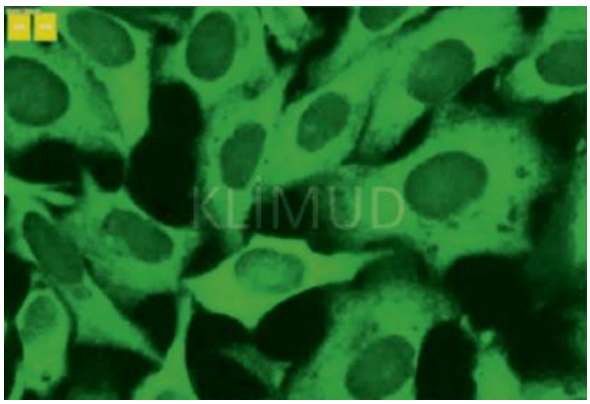

Resim 66. HEp-2 (x40)

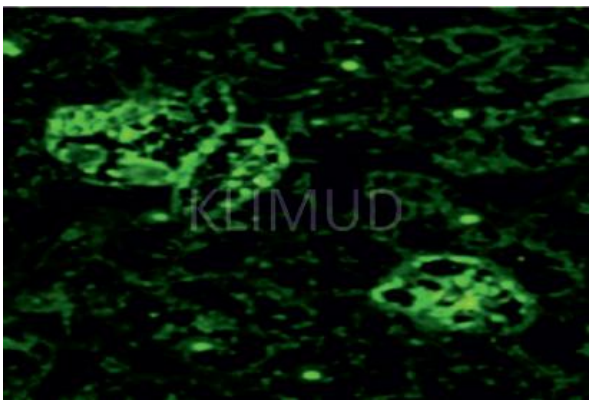

Resim 67. Maymun karaciğeri (x40)

Mikroskobik görünüm	**Hep-2 hücreleri:** Sitoplazmanın genelinde ince yoğun benekli boyanma gözlenir. Homojen boyanmayı düşündürecek kadar pürüzsüzdür. Perinükleer alanda boyanma şiddetlenir. Değişken boyutlarda vakuoller görülebilir. **Maymun karaciğeri:** Tüm alanlarda yama şeklinde kuvvetli alanlar gözlenir.
İlgili antijenler	En sık olarak ribozomal P fosfoproteini (P0, P1, P2)
İlişkili olduğu hastalıklar	SLE (nöropsikiyatrik bulgularla ve böbrek tutulumu ile ilişkilidir. Hastalığın seyrindeki dalgalanmalardan etkilenir).

RAPOR ÖRNEĞİ

Sonuç	**ANA:** Negatif* * Sitoplazma yoğun ince benekli, anti-ribozomal P protein benzeri boyanma gözlenmiştir (AC-19) **Titre:** >1/1000 - <1/3200
Çalışma yöntemi	IIF
Çalışılan hücre/doku	HEp-2
Referans değer	<1/100 titre - Negatif
Açıklama/öneri	Sitoplazmada ribozomal P antikoru ile uyumlu boyanma gözlenmiştir. Anti-ribozomal P protein ELISA ya da immünoblot çalışılması önerilir.

Sitoplazma benekli (anti-Jo-1 benzeri boyanma; AC-20)

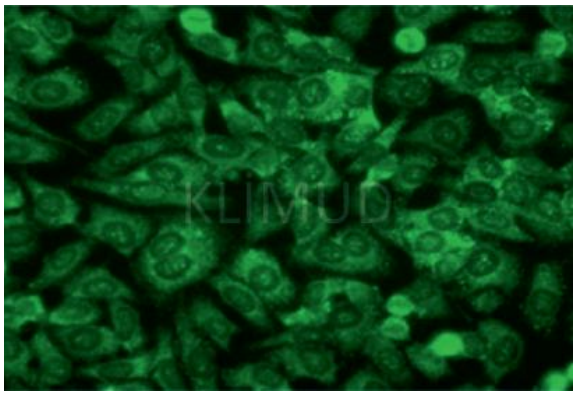

Resim 68. HEp-2 (x40)

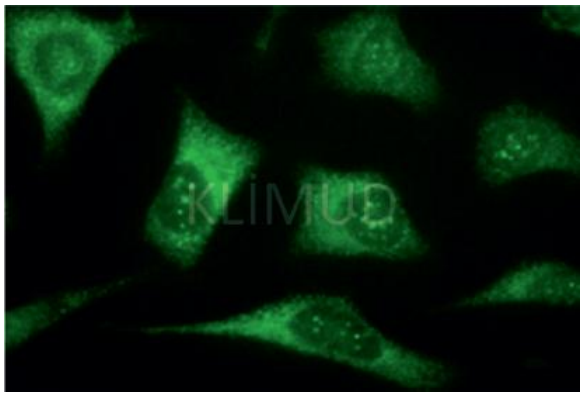

Resim 69. HEp-2 (x40)

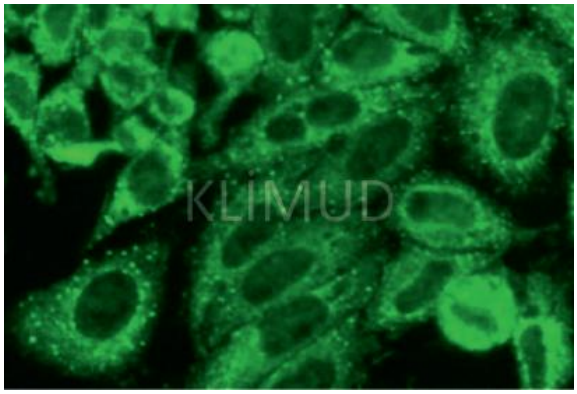

Resim 70. HEp-2 (x40)



Resim 71. Maymun karaciğeri (x40)

Mikroskobik görünüm	**HEp-2 hücreleri:** İnterfazlar genellikle negatiftir. Enzim sitoplazmaya ek olarak hücre nükleusunda da gözlenebildiğinden bazı örneklerde hücre nükleusunda keskin sınırlı, belirgin noktalar gözlenebilir. Sitoplazmada nükleusun çevresinde güçlü, sitoplazmanın periferine doğru gittikçe azalan ince benekli boyanma, bazı alanlarda homojen boyanma görülür. **Maymun karaciğeri:** Hepatositlerin sitoplazmasında çok düşük şiddette floresan izlenir; tanı için değerli değildir.
İlgili antijenler	Histidil-tRNA sentetaz grubu (Jo-1, 50-52 kDa)
İlişkili olduğu hastalıklar	Polimiyozit, SLE, sistemik skleroz, interstisyel akciğer fibrozu, Raynaud sendromu, polisinovit

RAPOR ÖRNEĞİ

Sonuç	**ANA:** Negatif* * Sitoplazma benekli, anti-Jo1 benzeri boyanma gözlenmiştir. (AC-20) **Titre:** >1/1000 - <1/3200
Çalışma yöntemi	IIF
Çalışılan hücre/doku	HEp-2
Referans değer	<1/100 titre- Negatif
Açıklama/öneri	Sitoplazmada anti-Jo-1 antikoru ile uyumlu boyanma gözlenmiştir. Miyozit antikorları (Jo-1, SRP, PL-7, PL-12, EJ ve OJ) yönünden araştırılması uygundur.

Sitoplazma retiküler anti-mitokondriyal antikor (AMA) benzeri boyanma (AC-21)

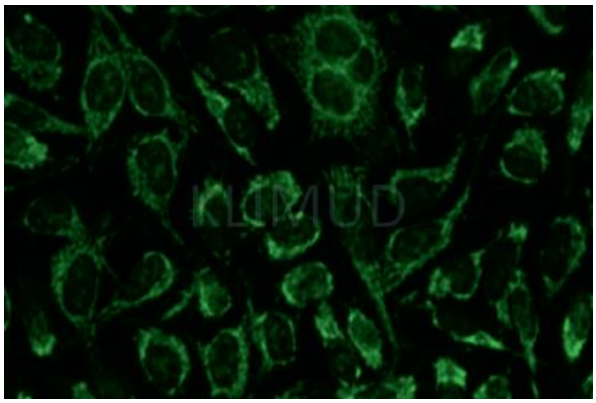

Resim 72. HEp-2 (x40)

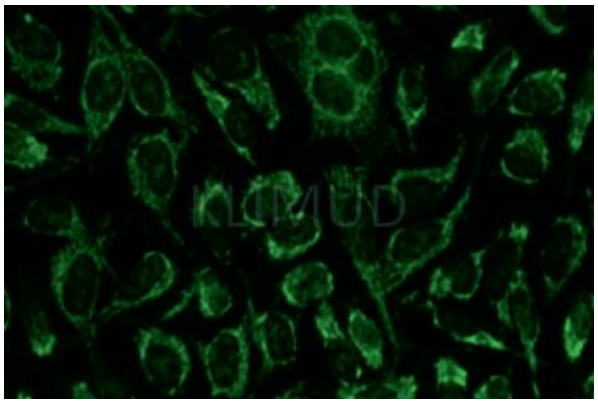

Resim 73. HEp-2 (x40)

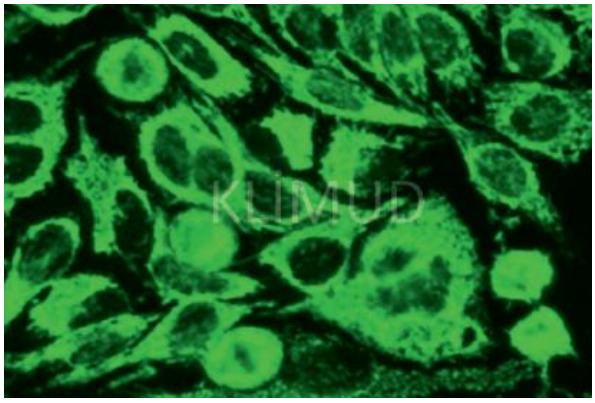

Resim 74. HEp-2 (x40)

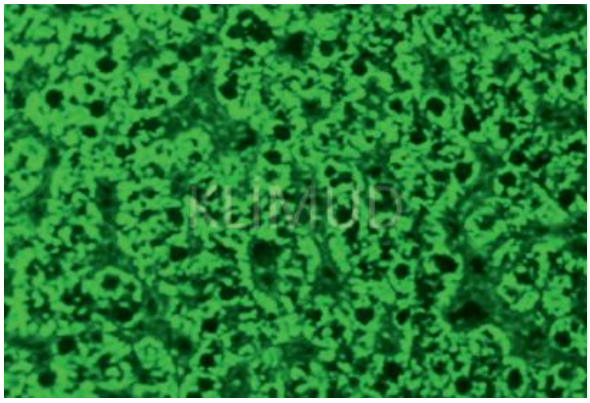

Resim 75. Maymun karaciğeri (x40)

Mikroskobik görünüm	**HEp-2 hücreleri:** Nükleusun çevresinde daha yoğun olmak üzere tüm sitoplazmada görülen, düzensiz filamentöz görüntü oluşturabilen, kaba benekli boyanma görülür. **Maymun karaciğeri:** Pozitif Hepatositlerin sitoplazmasında yoğun floresan boyanma izlenir.
İlgili antijenler	M2, M3, M5, M6, M9. AMA-M2 en sık saptanan anti-mitokondriyal antikordur. AMA-M2'nin hedef antijenleri mitokondri iç membranında yerleşmiş olan pirüvat dehidrojenaz E2 (PDC-E2), 2-oksoglutarat dehidrojenaz (OGDC) ve dallı zincirli 2-okso-asit dehidrojenazdır (BCOADC).
İlişkili olduğu hastalıklar	Primer biliyer siroz, skleroderma, ilaca bağlı hepatit, ilaca bağlı lupus

RAPOR ÖRNEĞİ

Sonuç	**ANA:** Negatif* * Sitoplazmada retiküler, AMA benzeri boyanma gözlenmiştir (AC-21) **Titre:** >1/1000 - <1/3200
Çalışma yöntemi	IIF
Çalışılan hücre/doku	HEp-2*
Referans değer	<1/100 titre - Negatif
Açıklama/öneri	Sitoplazmada anti-mitokondriyal antikor (AMA) ile uyumlu boyanma gözlenmiştir. AMA IIF, AMA immünoblot ya da AMA ELISA testi çalışılması önerilir.

Sitoplazma polar benekli (anti-golgi kompleksi benzeri boyanma; AC-22)

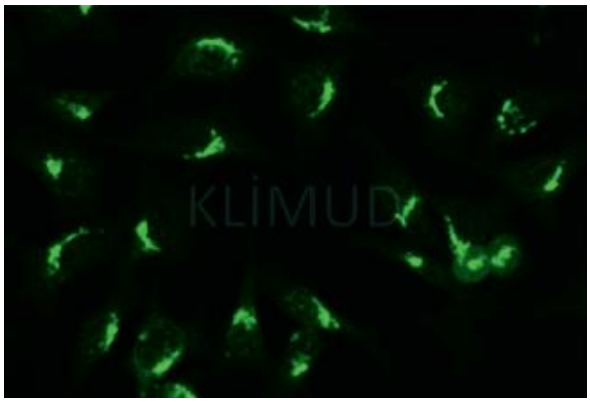

Resim 76. HEp-2 (x40)

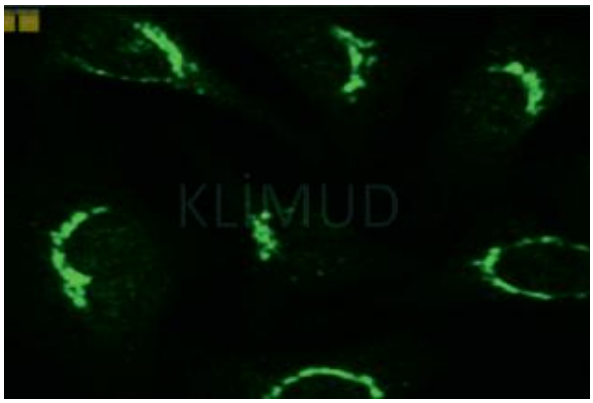

Resim 77. HEp-2 (x40)

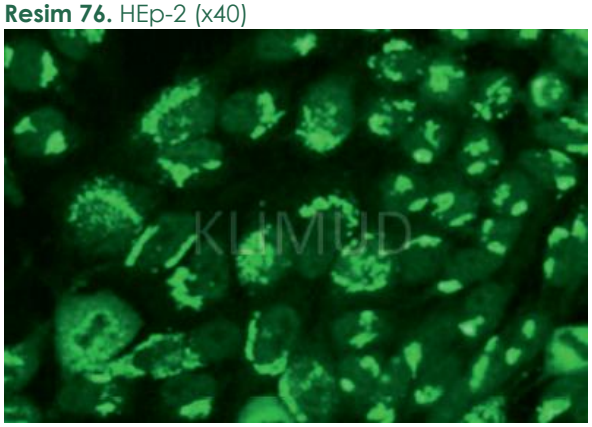

Resim 78. HEp-2 (x40)

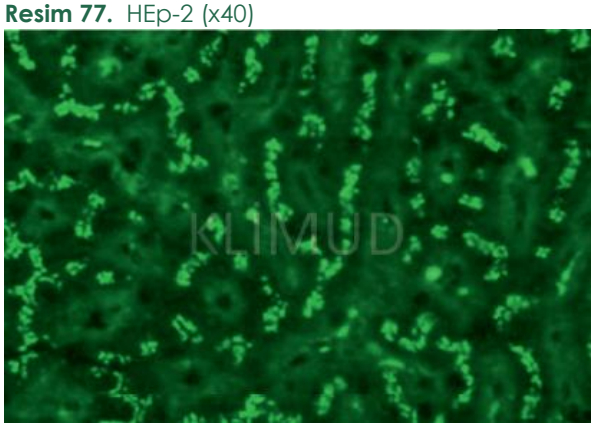

Resim 79. Maymun karaciğeri (x40)

Mikroskobik görünüm	**Hep-2 hücreleri:** Sitoplazmada nükleusun bir bölümünün hemen yanında (hatta nükleusa dokunan) benekli tipte kutupsal boyanma görülür. Benekli boyanma düzensiz büyük taneciklerden oluşmaktadır. **Maymun karaciğeri:** Hepatositlerin sitoplazmasında gözlenir.
İlgili antijenler	Golgi kompleksinin periferal membranında bulunan 230 kDa protein
İlişkili olduğu hastalıklar	SLE, Sjögren sendromu, kronik sistemik romatizma görülebilir (hastalıklarla ilişkisi azdır)

RAPOR ÖRNEĞİ

Sonuç	**ANA:** Negatif* * Sitoplazma polar benekli, anti-golgi kompleksi benzeri boyanma gözlenmiştir. (AC-22) **Titre:** >1/3200
Çalışma yöntemi	IIF
Çalışılan hücre/doku	HEp-2
Referans değer	<1/100 titre - Negatif
Açıklama/öneri	-

Sitoplazma çubuk ve halkalar (*rods and rings*; AC-23)

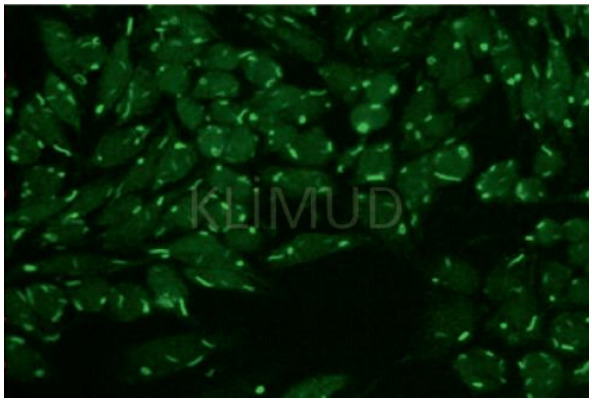

Resim 80. HEp-2 (x40)

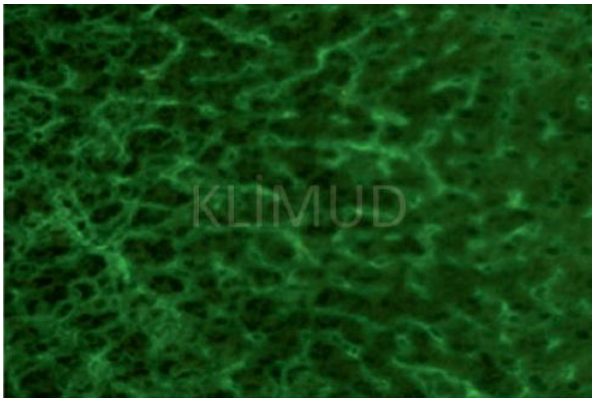

Resim 81. Maymun karaciğeri (x40)

Mikroskobik görünüm	**HEp-2 interfaz evresindeki hücreler:** Daha sıklıkla interfaz hücrelerinin sitoplazmalarında 3-10 µm uzunluğunda ayrık ipliksi çubuklar ve 2-5 µm çapında halkalar olarak tanımlanmakla beraber nükleusda da daha küçük çubuk ve halka yapılar gözlenebilir. Bu patern sadece bazı Hep-2 kaplı ticari kitlerde saptanabilmektedir. **HEp-2 metafaz evresindeki hücreler:** Bölünen hücrelerdeki kromatinlerde boyanma gözlenmez. **Maymun karaciğeri:** Özgün bir boyanma paterni gözlenmez.
İlgili antijenler	Inosine monophosphate dehydrogenase tip 2 (IMPDH2)
İlişkili olduğu hastalıklar	HCV hastalarında IFN/ribavirin terapisi sonrası, nadiren SLE, Hashimoto tiroiditi ve sağlıklı kişilerde

RAPOR ÖRNEĞİ

Sonuç	**ANA:** Negatif* * Sitoplazmada çubuk ve halkalar benzeri boyanma gözlenmiştir (AC-23) **Titre:** ≥1/320 - <1/1000
Çalışma yöntemi	IIF
Çalışılan hücre/doku	HEp-2
Referans değer	<1/100 titre - Negatif
Açıklama/öneri	-

Mitozun farklı evrelerinde görülen paternler (AC-24'ten AC-28'e kadar)

Anti-sentrozom (sentriol) benzeri boyanma (AC-24)

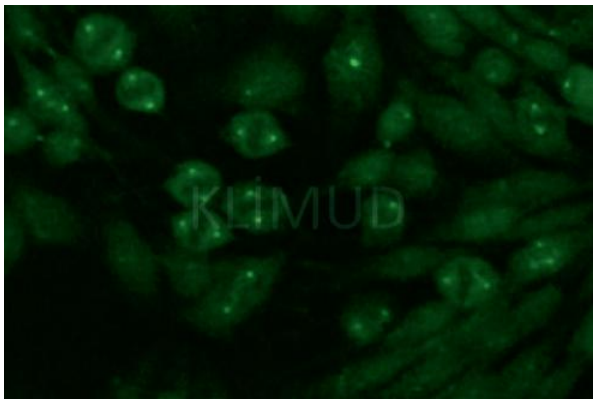

Resim 82. HEp-2 (x40)

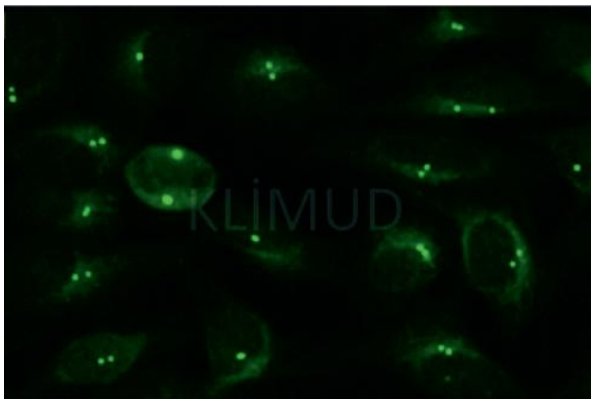

Resim 83. HEp-2 (x40)

Mikroskobik görünüm	**HEp-2 interfaz evresindeki hücreler:** Negatif İstirahat halindeki hücrelerde nükleer membrana yakın bir veya iki adet noktaşeklinde boyanma gözlenir. **HEp-2 metafaz evresindeki hücreler:** Negatif Mitoz aşamasındaki HEp-2 hücrelerinin nükleuslarında kromatinler boyanmamıştır, mitotik hücrelerin iğ iplikçikleri kutuplarında iki nokta gözlenir. **Maymun karaciğeri:** Negatif
İlgili antijenler	Sentrozomal antijen, ısı şok proteini, glikoliz spesifik enolaz (48 kDa, gg izoformu), PCM-1 (228 kDa), perisentrin (220 kDa)
İlişkili olduğu hastalıklar	Raynaud fenomeni, skleroderma, CREST sendromu, Sjögren sendromu

RAPOR ÖRNEĞİ

Sonuç	**ANA:** Negatif* * Anti-sentrozom (sentriol) benzeri boyanma gözlenmiştir (AC-24) **Patern:** Sentrozom (sentriol) **Titre:** ≥1/320 - <1/1000
Çalışma yöntemi	IIF
Çalışılan hücre/doku	HEp-2
Referans değer	<1/100 titre - Negatif
Açıklama/öneri	-

Mitozun farklı evrelerindeki boyanmalar 1/320 ve üzeri titrelerde pozitiflik görülmesi durumunda rapor edilmelidir!

İğsi iplikçikler (*spindle fibers*) NUMA benzeri boyanma (AC-25, 26)

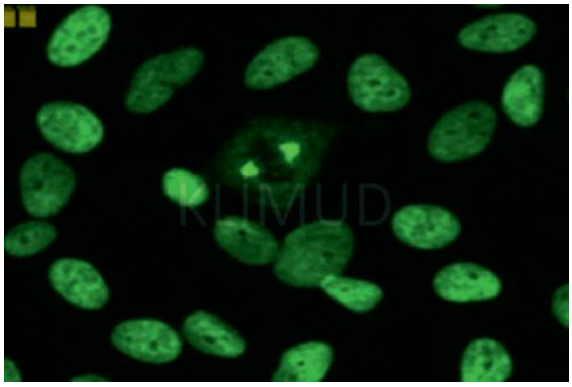

Resim 84. HEp-2 (x40) NUMA benzeri boyanma (MSA-1)

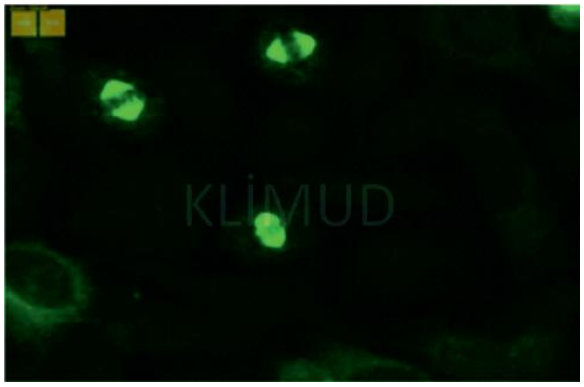

Resim 85. HEp-2 (x40) *Spindle fibers* (MSA-2)

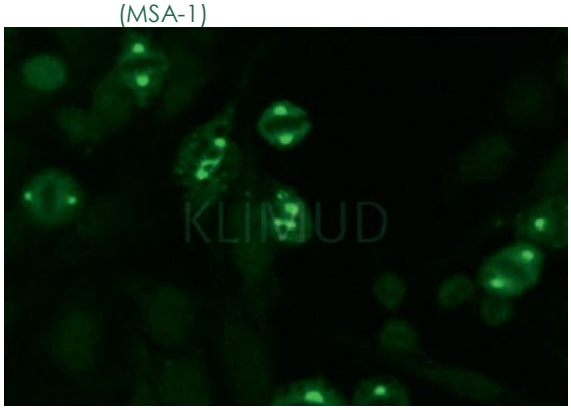

Resim 86. HEp-2 (x40) MSA-2)

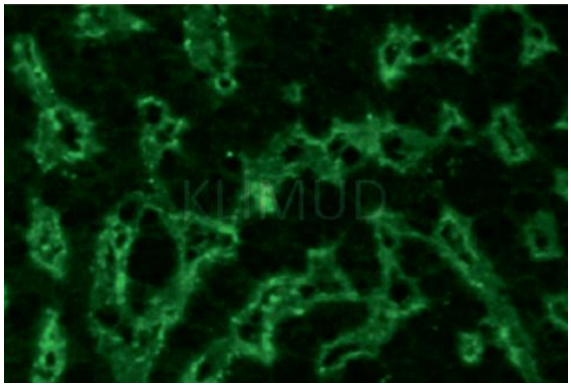

Resim 87. Maymun karaciğeri (x40)

Mikroskobik görünüm	**HEp-2 interfaz evresindeki hücreler:** Negatif/Pozitif MSA-1'de istirahat halindeki hücrelerin nükleoplazmasında ince benekli bir boyanma görülebilir. MSA-2'de nükleoplazmada boyanma görülmez. **HEp-2 metafaz evresindeki hücreler:** Negatif Metafaz ve anafaz evrelerindeki hücrelerin, iğ iplikleri ve kutuplarında kuvvetli floresan gözlenir. İğ iplikleri görüntüsü MSA-1'de kısa, MSA-2'de daha uzundur. **Maymun karaciğeri:** Negatif
İlgili antijenler	MSA-1 için, sentrofilin; MSA-2 için, HsEg5
İlişkili olduğu hastalıklar	SLE, skleroderma, CREST sendromu, Sjögren sendromu, miks bağ doku hastalığı, RA ve primer biliyer siroz

RAPOR ÖRNEĞİ

Sonuç	**ANA:** Negatif* * İğsi iplikçikler *(spindle fibers)* boyanma gözlenmiştir (AC-25) **Patern:** İğ iplikçikleri (*spindle fibers*) **Titre:** ≥1/1000 - <1/3200
Çalışma yöntemi	IIF
Çalışılan hücre/doku	HEp-2
Referans değer	<1/100 titre - Negatif
Açıklama/öneri	NUMA benzeri boyanma gözlenmişse; "NUMA benzeri boyanma gözlenmiştir. (AC-26)" olarak raporlanabilir.

Hücreler arası köprü (midbody) benzeri boyanma (AC-27)

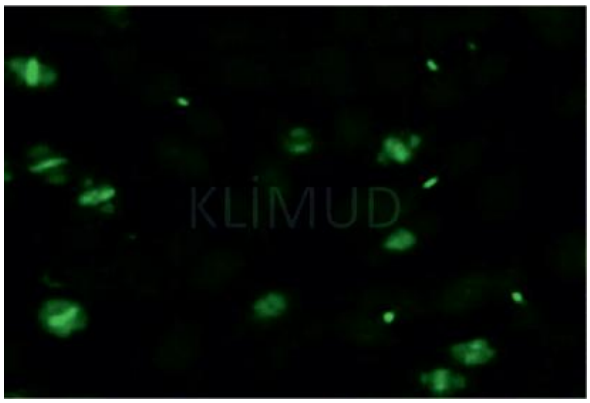

Resim 88. HEp-2 (x40)

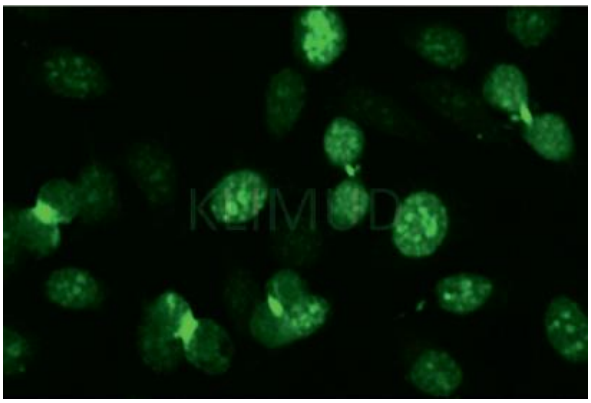

Resim 89. HEp-2 (x40)

Mikroskobik görünüm	**HEp-2 interfaz evresindeki hücreler:** Negatif/Pozitif Mitozun son evrelerinde (*örn;* telofaz ve sitokinez aşamasındaki hücrelerde) intersellüler köprülerde boyanma görülür. Örneklerin çoğunda interfazlarda boyanma görülmezken metafazların kromozomal alanlarında ince, fermuar benzeri bir boyanma görülebilir. Bazı örneklerde interfazlarda S ve G_2 fazında farklı yapılarda ya da düzensiz nükleolar boyanma da görülebilir. **HEp-2 metafaz evresindeki hücreler:** Negatif Metafaz alanında çubuk şeklinde bir boyanma görülebilir. Bu boyanma homojen paterndeki boyanmaya göre daha ince yapılı olup metafazdaki kromatin alanını tam olarak doldurmaz. **Maymun karaciğeri:** Negatif
ilgili antijenler	Kesin belirlenememiş olsa da aurokinaz B enzimi en muhtemel antijendir.
İlişkili olduğu hastalıklar	Kesin bir hastalık ilişkisi gösterilemese de *midbody* boyanması sistemik skleroz ve Raynaud sendromunda daha sık görülmektedir.

RAPOR ÖRNEĞİ

Sonuç	**ANA:** Negatif* * Hücreler arası köprü (*midbody)* benzeri boyanma gözlenmiştir. **Patern:** Ara cisimcikler (*midbody*) **Titre:** >I/320 - <I/1000
Çalışma yöntemi	IIF
Çalışılan hücre/doku	HEp-2
Referans değer	<1/100 titre - Negatif
Açıklama/öneri	-

Mitotik kromozomal (AC-28)

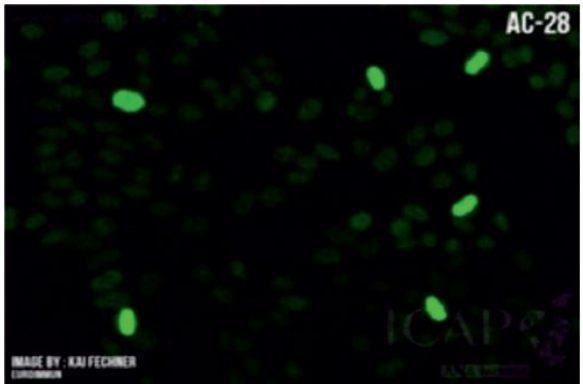

Resim 90. HEp-2 (x40)

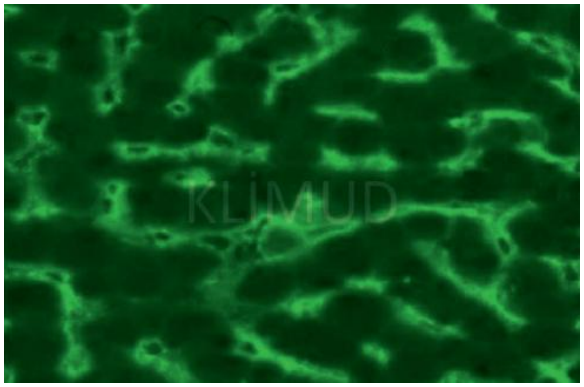

Resim 91. Maymun karaciğeri (x40)

Mikroskobik görünüm	**HEp-2 interfaz evresindeki hücreler:** Negatif MSA-1'de istirahat halindeki hücrelerin nükleoplazmasında ince benekli bir boyanma görülebilir. MSA-2'de nükleoplazmada boyanma görülmez. **HEp-2 metafaz evresindeki hücreler:** Bölünen hücrelerdeki kromatinlerde benekli-homojen boyanma **Maymun karaciğeri**: Özel bir boyanma paterni göstermez
İlgili antijenler	Modifiye histon H3, MCA-1
İlişkili olduğu hastalıklar	Nadiren diskoid lupus eritematozus, kronik lenfositik lösemi, Sjögren sendromu, polimiyaljiya romatika

RAPOR ÖRNEĞİ

Sonuç	**ANA:** Negatif* * Mitotik kromozomal benzeri boyanma gözlenmiştir (AC-28) **Titre:** >1/320 - <1/1000
Çalışma yöntemi	IIF
Çalışılan hücre/doku	HEp-2
Referans değer	<1/100 titre - Negatif
Açıklama/öneri	-

ANA negatif örnek (AC-O)

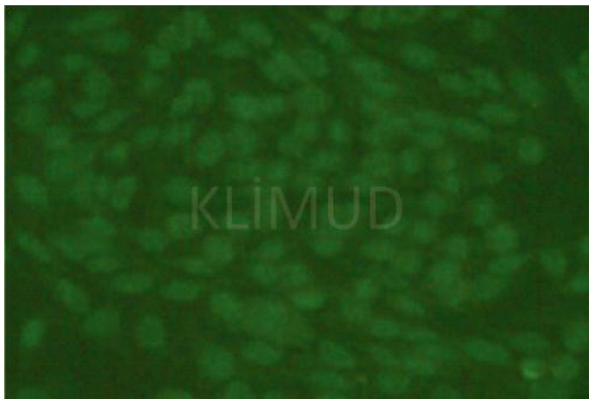

Resim 92. HEp-2 (x40)

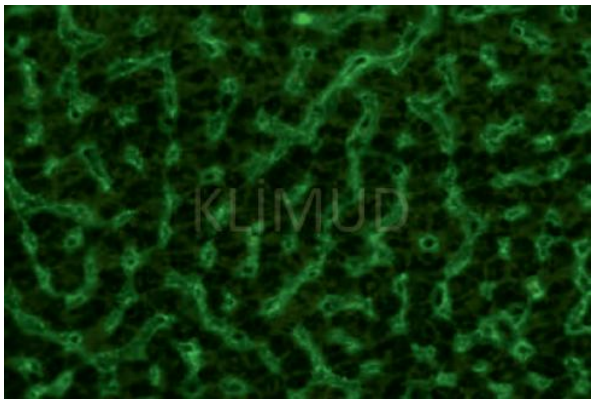

Resim 93. Maymun karaciğeri (x40)

Mikroskobik görünüm	**HEp-2 interfaz evresindeki hücreler:** Negatif **HEp-2 metafaz evresindeki hücreler:** Negatif **Maymun karaciğeri:** Negatif
İlgili antijenler	-
İlişkili olduğu hastalıklar	-

RAPOR ÖRNEĞİ

Sonuç	**ANA:** Negatif
Çalışma yöntemi	IIF
Çalışılan hücre/doku	HEp-2
Referans değer	<1/100 titre - Negatif
Açıklama/öneri	-

Sık görülen karışık (miks) paternler

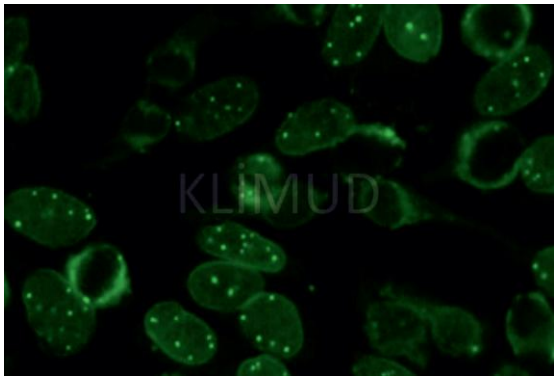

Resim 94. HEp-2 (x40)

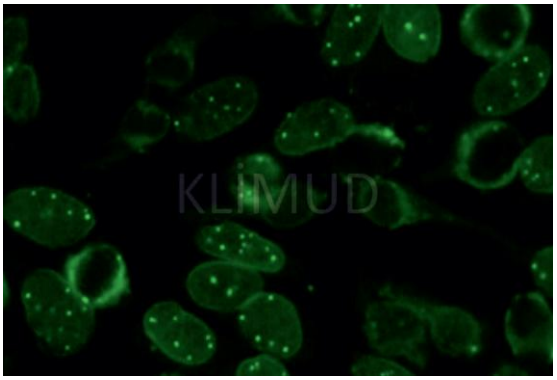

Resim 95. Maymun karaciğeri

Patern 1: Nükleer membran (++)
Titre 1: ≥1/320-<1/1000
Patern 2: Az nükleer noktalı (*few nuclear dots*) (+++)
Titre 2: ≥1/1000-<1/3200

RAPOR ÖRNEĞİ

Sonuç	**ANA:** Pozitif **Patern 1:** Nükleer membran (++) (AC 11,12) **Titre 1:** (++) 1/320-1/1000 arasındaki titrelerde pozitifliği işaret eder; kesin bir titre sonucu isteniyorsa yeni dilüsyonlu test istemi yapılması uygundur. **Patern 2:** Az sayıda nükleer noktalı (*few nuclear dots*) (AC-7) **Titre 2:** (+++) 1/1000-1/3200 arasındaki titrelerde pozitifliği işaret eder; kesin bir titre sonucu isteniyorsa yeni dilüsyonlu test istemi yapılması uygundur.
Çalışma yöntemi	IIF
Çalışılan hücre/doku	HEp-2 ve maymun karaciğer
Referans değer	<1/100 titre - Negatif
Açıklama/öneri	**Nükleer membran paterni için:** Otoimmün karaciğer paneli (immünoblot) ya da anti-gp210 ELISA testi çalışılması önerilir. **Çoklu nükleer noktalı patern için:** Anti-Sp100 antikorlarını taranması amacıyla otoimmün karaciğer paneli immünoblot ya da anti-Sp100 ELISA çalışılması önerilir

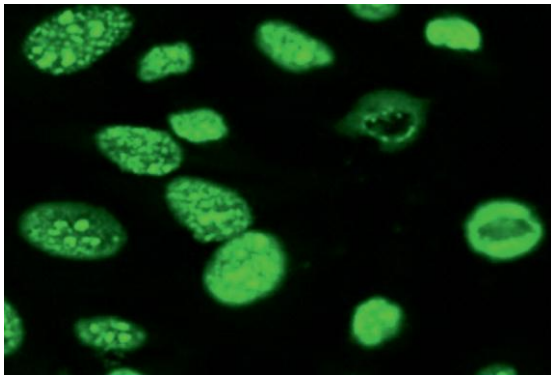

Resim 96. HEp-2 (x40)

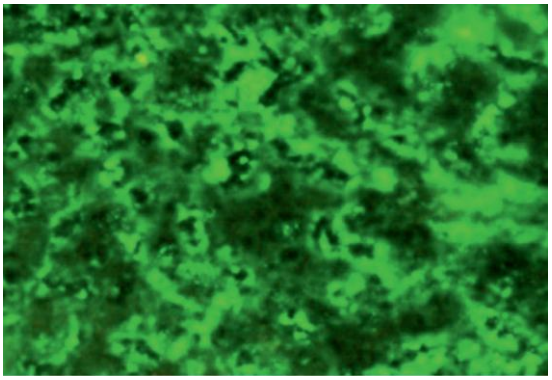

Resim 97. Maymun karaciğeri

Patern 1: Benekli (+++)
Titre 1: ≥1/1000-<1/3200
Patern 2: Nükleolar (+++)
Titre 2: ≥1/1000-<1/3200

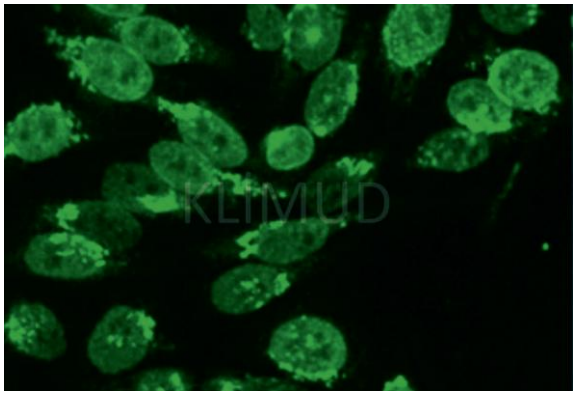

Resim 98. HEp-2 (x40)

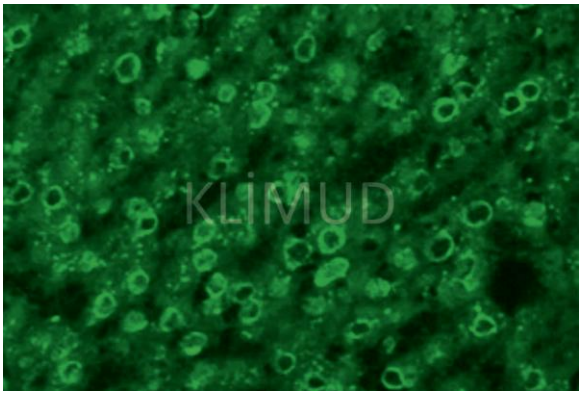

Resim 99. Maymun karaciğeri (x40)

Patern1: Nükleer membran (++)
Titre 1: ≥1/320-<1/1000
Patern 2: Sitoplazmada polar benekli (anti-golgi benzeri boyanma) (+++)
Titre 2: ≥1/1000-<1/3200

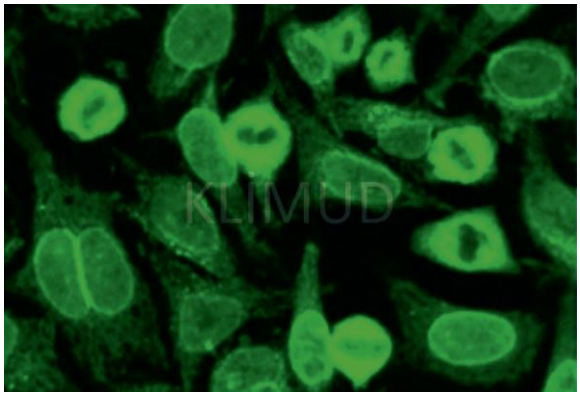

Resim 100. HEp-2 (x40)

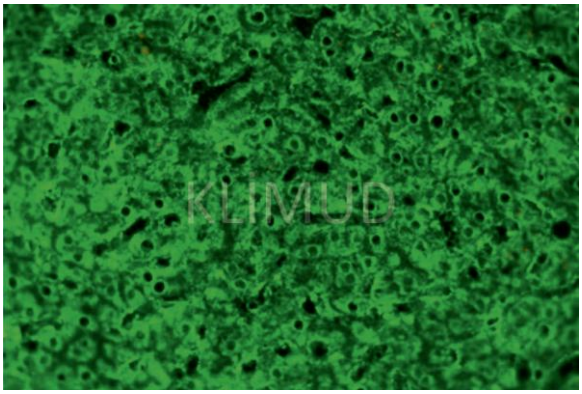

Resim 101. Maymun karaciğeri (x40)

Patern1: Nükleer membran (++)
Titre 1: ≥1/320-<1/1000
Patern 2: Sitoplazmada retiküler (AMA benzeri boyanma)
Titre 2: ≥1/100-<1/320

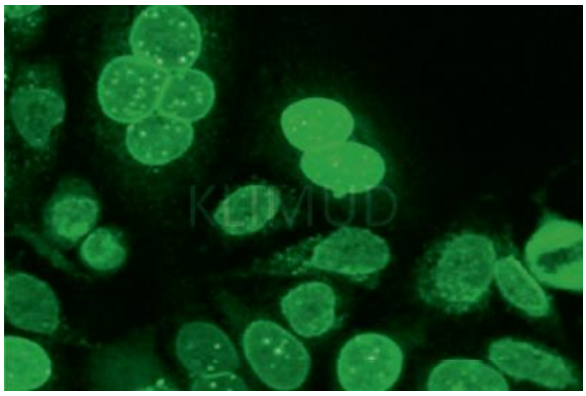

Resim 102. HEp-2 (x40)

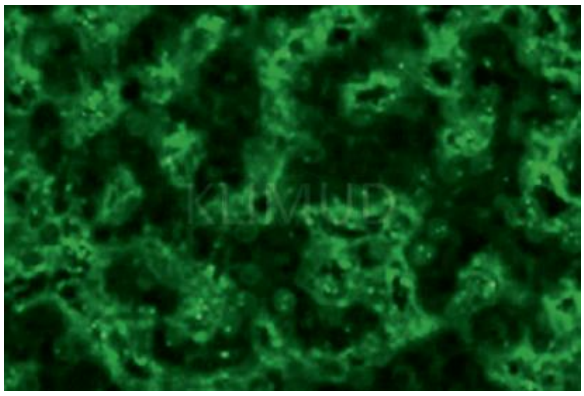

Resim 103. Maymun karaciğeri (x40)

Patern1: Nükleer membran (+++)
Titre 1: ≥1/1000-<1/3200
Patern 2: Çoklu nükleer noktalı (+++)
Titre 2: ≥1/3200

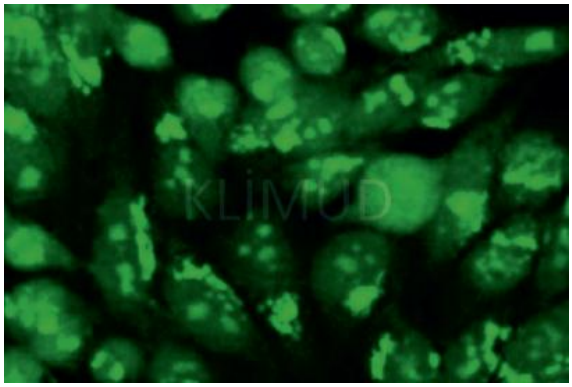

Resim 104. HEp-2 (x40)

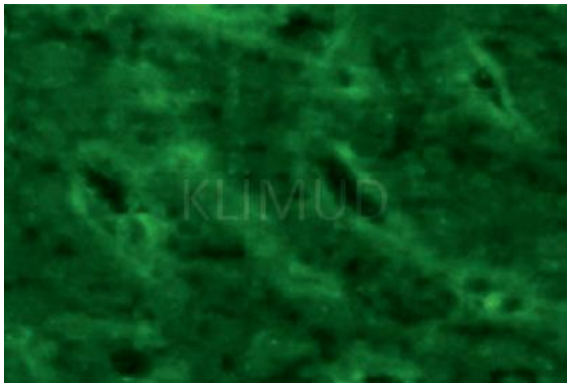

Resim 105. Maymun karaciğeri (x40)

Patern1: Nükleolar (+)
Titre 1: ≥1/100-<1/320
Patern 2: Sitoplazmada polar benekli (anti-golgi kompleksi benzeri boyanma) (+++)
Titre 2: ≥1/1000-<1/3200

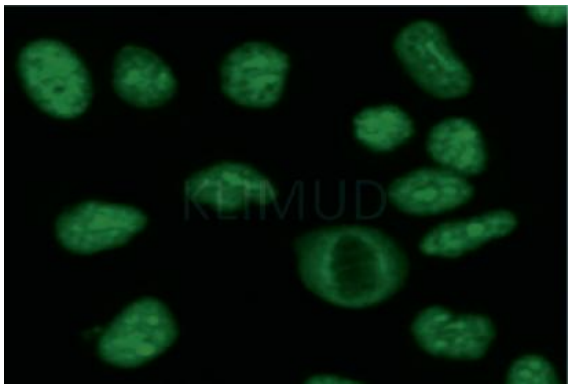

Resim 106. HEp-2 (x40)

Patern1: Benekli (++)
Titre 1: ≥1/100-<1/320
Patern 2: Nükleolar (++)
Titre 2: ≥1/1000-<1/3200

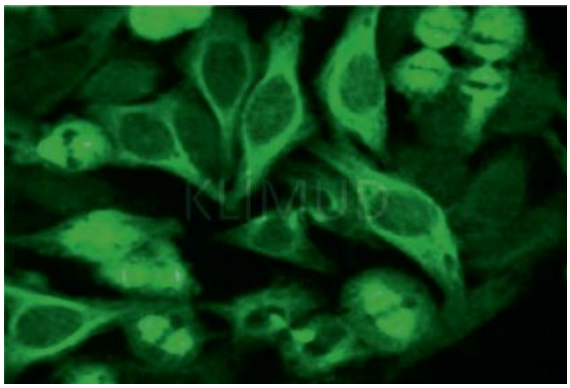

Resim 107. HEp-2 (x40)

Patern1: İğ iplikçikleri (spindle fibers) (+++)
Titre 1: ≥1/1000-<1/3200
Patern 2: Sitoplazma fibriler (++)
Titre 2: ≥1/320-<1/1000

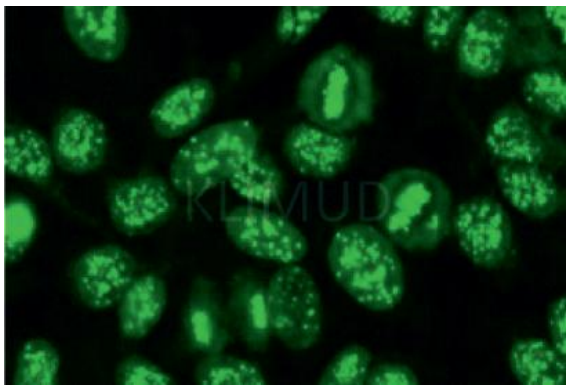

Resim 108. HEp-2 (x40)

Patern1: Sentromer (++++)
Titre 1: ≥1/3200
Patern 2: Nükleer membran (+)
Titre 2: ≥1/100-<1/320

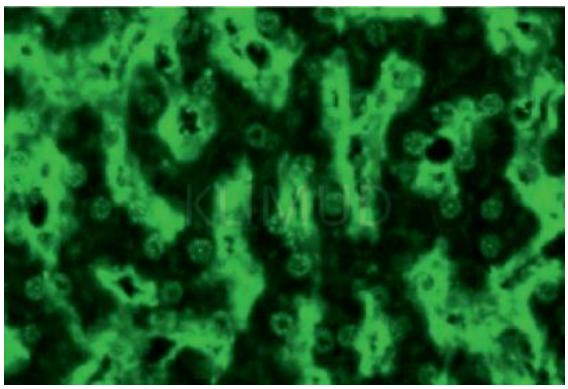

Resim 109. Maymun karaciğeri (x40)

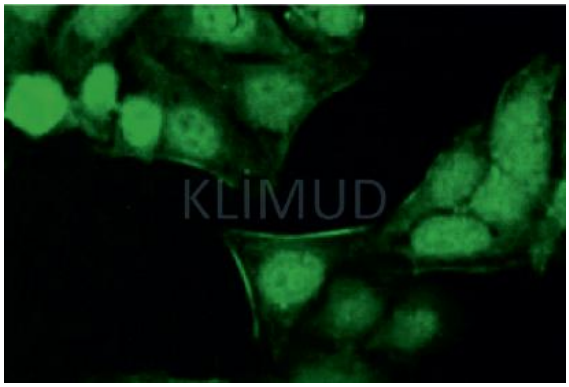

Resim 110. HEp-2 (x40)

Patern 1: Sitoplazma lineer fibriller (aktin-benzeri boyanma) (++)
Titre 1: ≥1/320- <1/1000
Patern 2: Benekli (+)
Titre 2: ≥1/100- <1/320

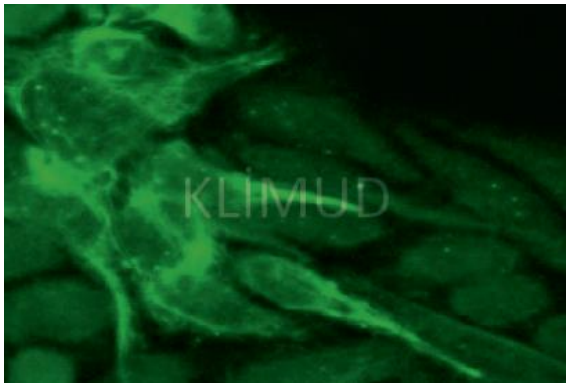

Resim 111. Maymun karaciğeri (x40)

Patern 1: Çoklu nükleer noktalı (*multiple nucleer dots*) (+)
Titre 1: ≥1/100- <1/320
Patern 2: Sitoplazma filamentöz (anti-vimentin benzeri boyanma) (++)
Titre 2: ≥1/320- <1/1000

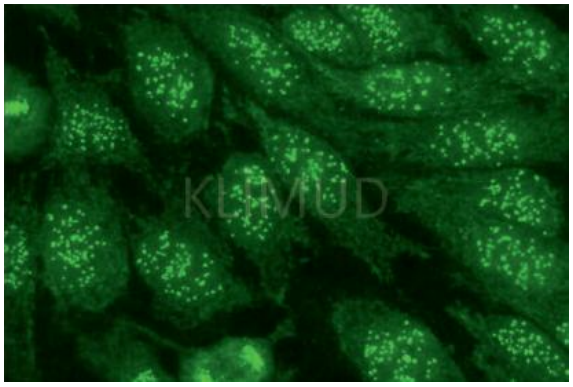

Resim 112. HEp-2 (x40)

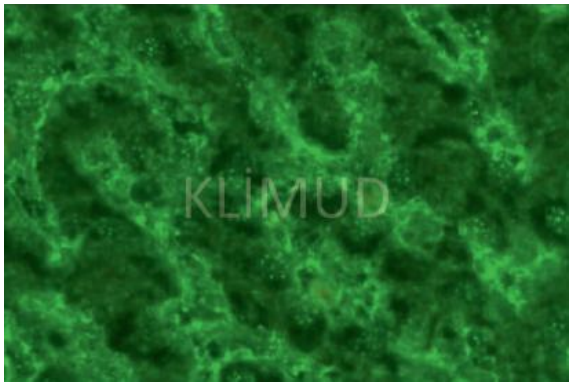

Resim 113. Maymun karaciğeri (x40)

Patern 1: Sentromer (+++)
Titre 1: ≥1/1000-<1/3200
Patern 2: Sitoplazma retiküler (AMA benzeri boyanma) (++)
Titre 2: ≥1/320-<1/1000

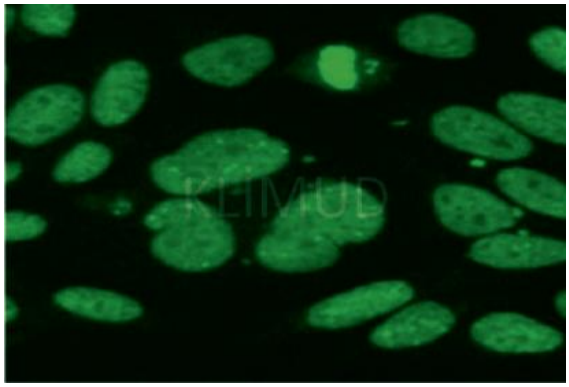

Resim 114. HEp-2 (x40)

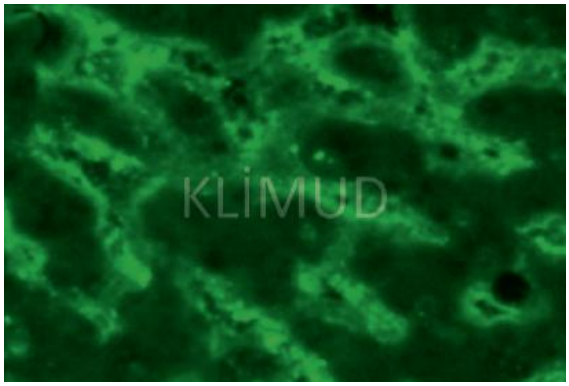

Resim 115. Maymun karaciğeri (x40)

Patern 1: Yoğun ince benekli (DFS-70 benzeri boyanma) (++)
Titre 1: ≥1/320-<1/1000
Patern 2: Az nükleer noktalı (*few nuclear dots*) (+)
Titre 2: ≥1/100-<1/320

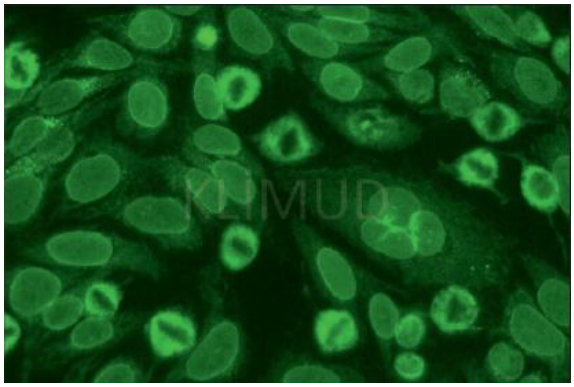

Resim 116. HEp-2 (x40)

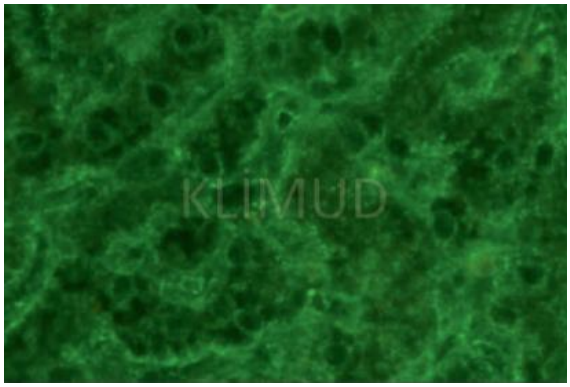

Resim 117. Maymun karaciğeri (x40)

Patern 1: Nükleer membran (++)
Titre 1: ≥1/320- <1/1000
Patern 2: Sitoplazma retiküler (AMA benzeri boyanma) (+)
Titre 2: ≥1/100- <1/320

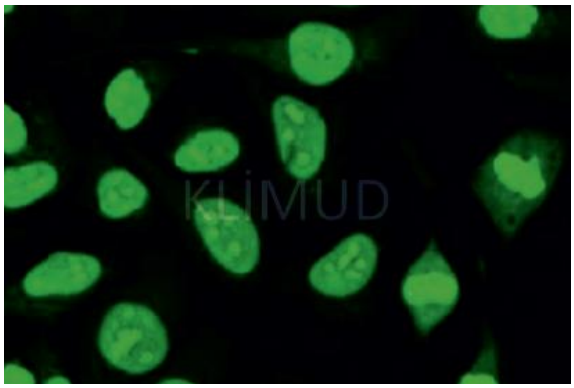

Resim 118. HEp-2 (x40)

Patern 1: Homojen (+++)
Titre 1: ≥1/1000- <1/3200
Patern 2: Nükleolar (++)
Titre 2: ≥1/320- <1/1000

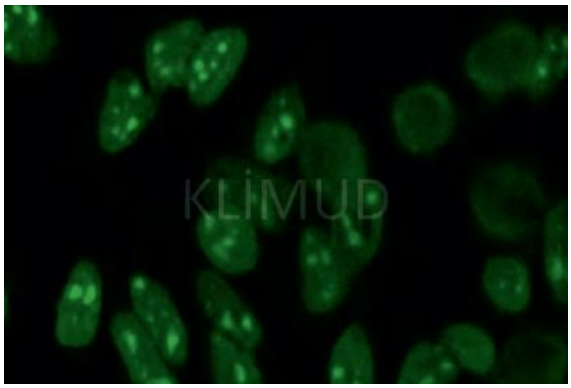

Resim 119. HEp-2 (x40)

Patern 1: Benekli (++)
Titre 1: ≥1/320- <1/1000
Patern 2: Nükleolar (++)
Titre 2: ≥1/320- <1/1000

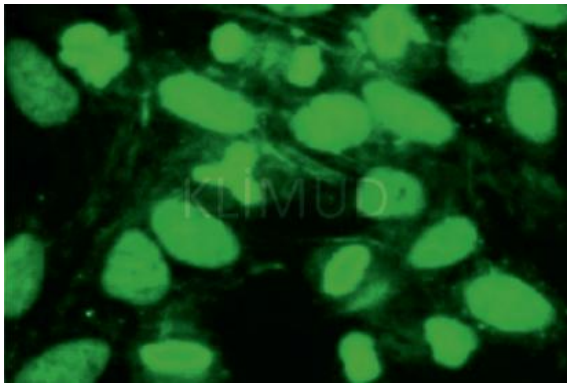

Resim 120. HEp-2 (x40)

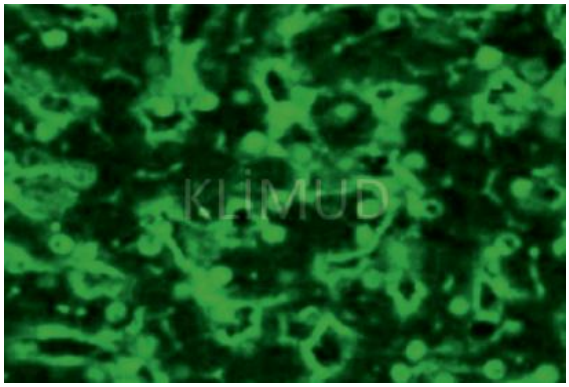

Resim 121. Maymun karaciğeri (x40)

Patern 1: Homojen (++)
Titre 1: ≥1/320- <1/1000
Patern 2: Sitoplazma lineer fibriler (anti-aktin benzeri boyanma) (++)
Titre 2: ≥1/320- <1/1000

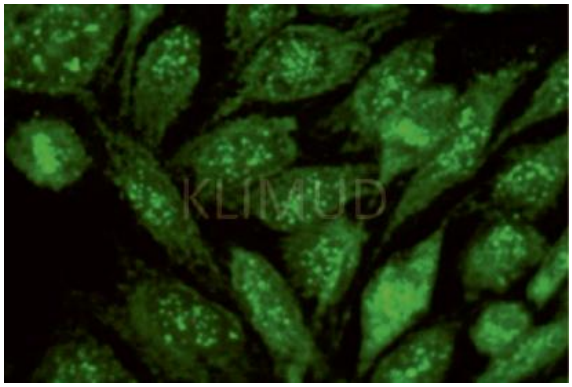

Resim 122. HEp-2 (x40)

Patern1: Sentromer (+++)
Titre 1: ≥1/1000- <1/3200
Patern 2: Sitoplazma retiküler (+)
Titre 2: ≥1/100- <1/320

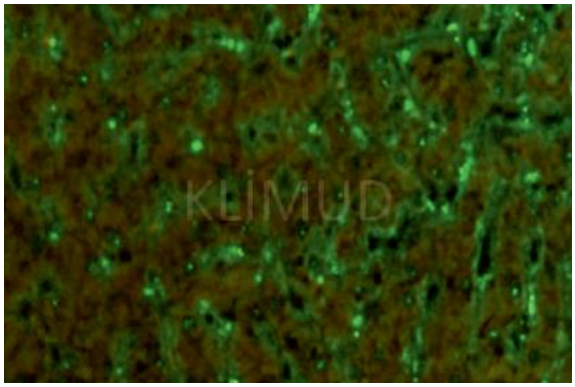

Resim 123. Maymun karaciğeri (x40)

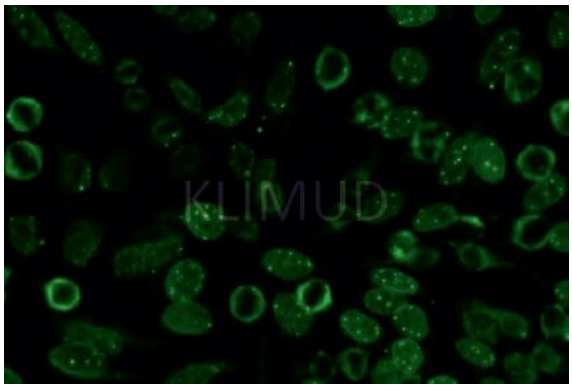

Resim 124. HEp-2 (x40)

Patern 1: Çoklu nükleer nokta (++)
Titre 1: ≥1/320- <1/1000
Patern 2: Nükleer membran (+)
Titre 2: ≥1/100- <1/320

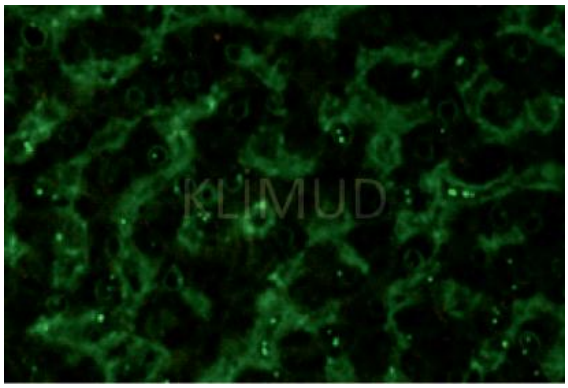

Resim 125. Maymun karaciğeri (x40)

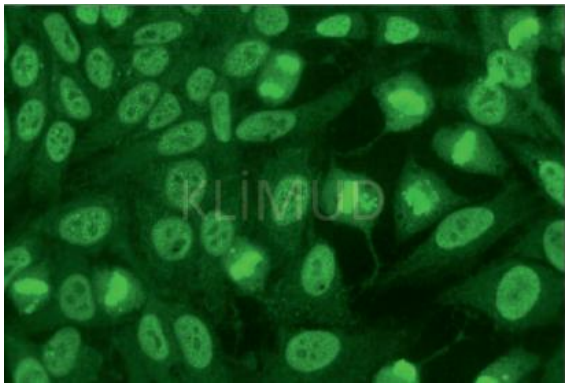

Resim 126. HEp-2 (x40)

Patern 1: Homojen (++)
Titre 1: ≥1/320- <1/1000
Patern 2: Benekli (++)
Titre 2: ≥1/320- <1/1000

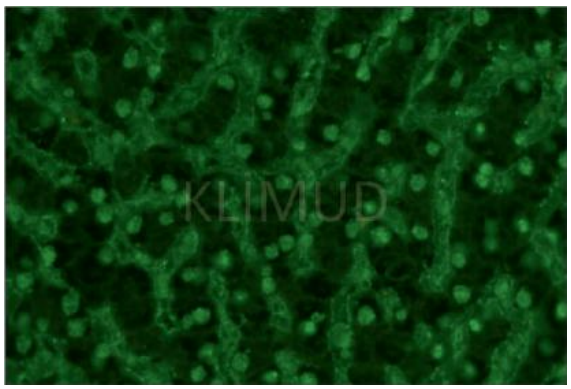

Resim 127. Maymun karaciğeri (x40)

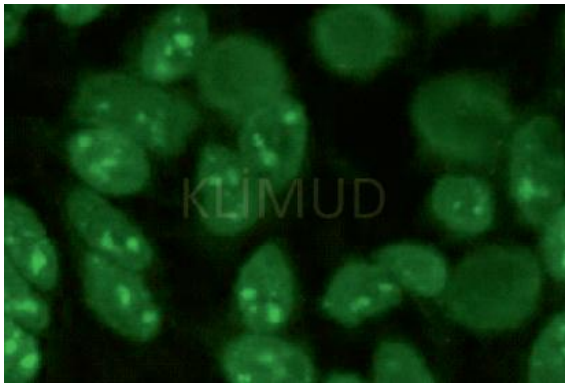

Resim 128. HEp-2 (x40)

Patern 1: Nükleolar (++)
Titre 1: ≥1/320- <1/1000
Patern 2: Benekli (+)
Titre 2: ≥1/100- <1/320

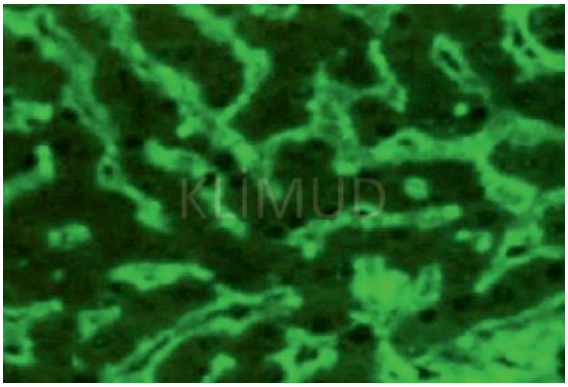

Resim 129. Maymun karaciğeri (x40)

Anti-çift iplikli DNA (anti-dsDNA) antikorları

Sistemik lupus eritematozus (SLE) hastalarında DNA yapısına karşı antikor olduğu 1950'lerden beri bilinmektedir. Anti-DNA antikorları heterojen bir grup antikor olup farklı özgüllüklere sahiptir. Bu antikorlar içinde en iyi tanımlanmış olanları tek iplikli DNA'ya (anti-ssDNA) ve çift iplikli DNA'ya karşı gelişen antikorlar (anti-dsDNA)'dır. SLE tanısında anti-dsDNA antikorları anti-ssDNA antikorlarına göre daha yüksek özgüllüğe sahiptir ve olguların %40-80'inde saptanır. Anti-dsDNA antikorlarının varlığı Amerikan Romatoloji Derneği (American College of Rheumatology, ACR)'nin SLE tanısı için öngördüğü 10. tanı kriteridir. Asemptomatik bir kişide anti-dsDNA pozitifliği subklinik SLE için güçlü bir göstergedir. İlaca bağlı lupusta negatif olan anti-dsDNA antikorları diğer otoimmün hastalıklarda %2'den düşük oranlarda pozitif olarak saptanır.

Anti-dsDNA antikorları ve anti-kromatin antikorları ANA IIF testinde izlenen homojen nükleus boyanmasının temel nedenidir. Bu boyanma paterni ACR tarafından 11. SLE tanı kriteri olarak belirlenmiştir. Anti-dsDNA antikorunun sadece iki durumda belirlenmesi önerilmektedir: (1) SLE şüphesi uyandıran klinik belirti ve bulguların varlığında ve (2) IIF yöntemi ile pozitif ANA sonucu alınması durumunda.

Anti-dsDNA antikorlarının saptanması

Anti-dsDNA antikorları düşük ve yüksek aviditeli antikorlardan oluşmaktadır. Yüksek aviditeli anti-dsDNA antikorlarının klinik özgüllüğünün daha yüksek olduğu bilinmektedir. Anti-dsDNA antikor taramalarında en sık IgG tipindeki antikorlar test edilmektedir. IgM tipindeki anti-dsDNA antikorları SLE hastalarının böbrek tutulumu hakkında bilgi vermektedir. IgA tipindeki anti-dsDNA antikorlarının ise SLE hastalarının klinik seyri ile paralel olduğu bildirilmektedir.

Anti-dsDNA antikorları, SLE hastalarında hem tanı koydurucu hem de aynı zamanda takip kriteridir. Anti-dsDNA antikorlarının seviyesi hastalığın şiddeti ile paraleldir. Bu nedenle tedavi takibi için kantitatif yöntemlerin kullanılması önerilir. Kantitatif anti-dsDNA saptama yöntemleri Farr yöntemi, *Crithidia luciliae* IIF testi (CLFT) ve ELISA'dır.

Farr yöntemi yüksek aviditeli anti-dsDNA antikorlarını saptar ve SLE tanısı ve izlemi açısından yüksek özgüllük gösterir. Ancak radyoaktif izotop kullanılarak gerçekleştirilmesi bu testin kullanımını kısıtlamaktadır.

Anti-IgG konjugatı kullanılarak yapılan *Crithidia luciliae* IIF testi yüksek özgüllüğe ve iyi ölçüde duyarlılığa sahiptir. Anti-dsDNA antikorlarının saptanmasında yaygın olarak kullanılan bu yöntemin dezavantajı kesin bir kantitatif değer vermemesidir, *Crithidia luciliae* bulunan kinetoplast DNA'sı, çift iplikli yapısından dolayı anti-dsDNA antikor testleri için uygun model olarak kullanılabilmektedir (**Şekil 8**). IIF test prensibi ile çalışılan bu yöntemde hasta serumunda anti-dsDNA antikorlarının pozitif olması durumunda kinetoplastlar floresan boyanma gösterir. Hasta serumunun 1/10 dilüsyonu ile çalışılan bu yöntem semi-kantitatif sonuç verdiğinden hasta izleminde kullanımı uygun değildir.

ELISA yöntemi anti-dsDNA antikorlarını Farr ve IIF yöntemine göre daha duyarlı olarak saptayan ve kantitatif sonuç veren bir yöntemdir. Ancak düşük aviditeli antikorları da saptaması testin özgüllüğünü düşürmektedir. Bu nedenle pozitif sonuçların IIF ile doğrulanması önerilmektedir.

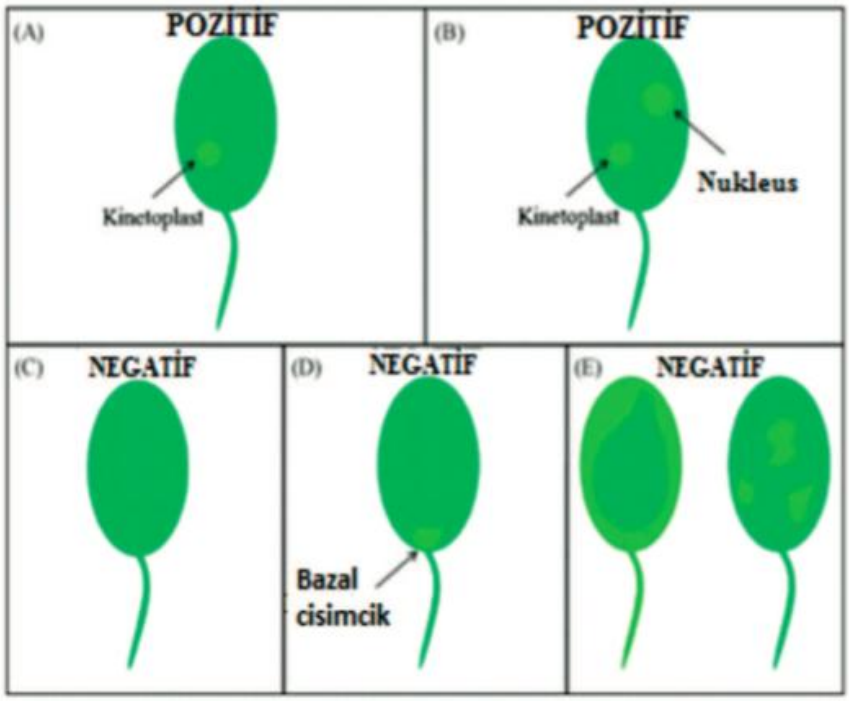

Şekil 8. *Crithidia luciliae* IIF yöntemi ile anti-dsDNA antikorlarının değerlendirilmesi.

Crithidia luciliae hücrelerini mikroskopta incelerken kinetoplastların hücre çekirdeklerine göre daha küçük ve daha periferal yerleşimli olduğu göz önünde bulundurulmalıdır.

Birçok örnekte nükleus ve/veya bazal cisimcik boyanması görülür.

Bu boyanmalar anti-dsDNA pozitifliği olarak değerlendirilmez!

Anti-çift iplikli DNA (anti-dsDNA) antikorları

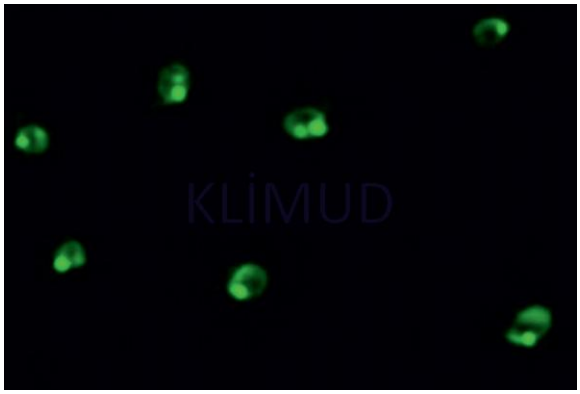

Resim 130. Anti-dsDNA pozitif örnek *Crithidia luciliae* (x40)

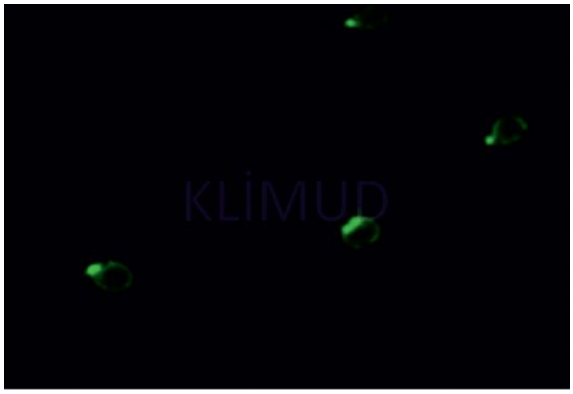

Resim 131. Anti-dsDNA negatif örnek *Crithidia luciliae* (x40)

Mikroskobik görünüm	Anti-dsDNA pozitif örneklerde; *Crithidia luciliae'da* bulunan ve lateralde yerleşen kinetoplastlar homojen boyanma gösterir. Anti-dsDNA negatif örneklerde; *Crithidia luciliae'da* bulunan ve lateralde yerleşen kinetoplastlar boyanmaz.
İlgili antijenler	dsDNA
İlişkili olduğu hastalıklar	SLE

RAPOR ÖRNEĞİ

Sonuç	**Anti-dsDNA:** Pozitif (++) Titre: (++) 1/32- 1/100 arasındaki titrelerde pozitifliği işaret eder; kesin bir titre sonucu isteniyorsa yeni dilüsyonlu test istemi yapılması uygundur.	**Anti-dsDNA:** Negatif
Çalışma yöntemi	IIF	IIF
Çalışılan hücre/doku	*Crithidia luciliae*	*Crithidia luciliae*
Referans değer	<1/10 titre - Negatif	<1/10 titre - Negatif
Açıklama/öneri	Anti-dsDNA ELISA testiyle tedavi takibi önerilir.	-

Tedavi takibinde anti-dsDNA ELISA testi ile titre takibi yapılması önerilir.

ANA IIF negatif, anti-dsDNA pozitif sonuçla karşılaşıldığında öncelikle sonuçların doğruluğundan emin olunmalıdır. Özellikle ELISA yöntemi ile yalancı pozitif anti-dsDNA antikor sonucu alınabileceği göz önünde bulundurulmalıdır. Pozitif anti-dsDNA ELISA sonuçları daha özgül bir yöntem olan anti-dsDNA IIF ile doğrulanmalıdır (özellikle düşük düzey anti-dsDNA ELISA pozitifliklerinde IIF yöntemi ile negatif sonuçlar alınabilmektedir).

Ancak özellikle tedavi alan hastalarda ANA IIF ve anti-dsDNA ELISA pozitif iken, anti-dsDNA IIF ile negatif sonuçların görülebileceği de akılda tutulmalıdır.

Kaynaklar

1. Kurien BT, Scofield RH. Autoantibody determination in the diagnosis of systemic lupus erythematosus. *Scand J Immunol* 2006; 64:227-35.
2. Lohse AW, Mieli-Vergani G. Autoimmune hepatitis. *J Hepatol* 2011; 55:171-82.
3. Ganapathy V, Casiano CA. Autoimmunity to the nuclear autoantigen DFS70 (LEDGF): What exactly are the autoantibodies trying to tell us? *Arthritis Rheum* 2004; 50:684- 8.
4. Mahler M, Fritzler MJ. The clinical significance of the dense fine speckled immunofluorescence pattern on HEp-2 cells for the diagnosis of systemic autoimmune diseases. *Clin Dev Immunol* 2012; Article ID 494356.
5. Miyara M, Albesa R, Charuel JL, El Amri M, Fritzler MJ, Ghillani- Dalbin P, et al. Clinical phenotypes of patients with anti DFS70/LEDGF antibodies in a routine ANA referral cohort. *Clin Dev Immunol* 2013; Article ID 703759.
6. Manns MP, Czaja AJ, Gorham JD, Kravvitt EL, Mieli-Vergani G, Vergani D, et al. Diagnosis and management of autoimmune hepatitis. *Hepatology* 2010;51:2193-213.
7. Brito Fde A, Santos SM, Ferreira GA, Pedrosa W, Gradisse J, Costa LC, et al. Detection of anti-nuclear antibodies by indirect immunofluorescence on HEp-2 cells: setting the appropriate screening dilution for the diagnosis of autoimmune rheumatic diseases. *Rev Bras Reumatol* 2014; 54:13-20.
8. Solomon DH, Kavanaugh AJ, Schur PH. Evidence-based guidelines for the use of immunologic tests: antinuclear antibody testing. *Arthritis Rheum* 2002; 47:434-44.
9. Kavanaugh A, Tomar R, Reveille J, Solomon DH, Homburger HA. Guidelines for clinical use of the antinuclear antibody test and tests for specific autoantibodies to nuclear antigens. American College of Pathologists. *Arch Pathol Lab Med* 2000; 124:71-81.
10. Benito-Garcia E, Schur PH, Lahita R. Guidelines for immunologic laboratory testing in the rheumatic diseases: anti-Sm and anti-RNP antibody tests. *Arthritis Rheum* 2004; 51:1030-44.
11. Agmon-Levin N, Damoiseaux J, Kallenberg C, Sack U, Witte T, Herold M, et al. International recommendations for the assessment of autoantibodies to cellular antigens referred to as anti-nuclear antibodies. *Ann Rheum Dis* 2014; 73:17-23.
12. Copple SS, Sawitzke AD, Wilson AM, Tebo AE, Hill HR. Enzyme- linked immunosorbent assay screening then indirect immunofluorescence confirmation of antinuclear antibodies: a statistical analysis. *Am J Clin Pathol* 2011; 135:678-84.
13. Mariz HA, Sato EI, Barbosa SH, Rodrigues SH, Dellavance A, Andrade LE. Pattern on the antinuclear antibody-HEp-2 test is a critical parameter for discriminating antinuclear antibody-positive healthy individuals and patients with autoimmune rheumatic diseases. *Arthritis Rheum* 2011; 63:191-200.
14. Phan TG, Wong RC, Adelstein S. Autoantibodies to extractable nuclear antigens: making detection and Interpretation more meaningful. *Clin Diagn Lab Immunol* 2002; 9:1-7.
15. Boberg KM, Chapman RW, Hirschfield GM, Lohse AW, Manns MP, Schrumpf E. Overlap syndromes: the International Autoimmune Hepatitis Group (IAIHG) position statement on a controversial issue. *J Hepatol* 2011; 54:374-85.
16. Lindor KD, Gershwin ME, Poupon R, Kaplan M, Bergasa NV, Heathcote EJ. Primary biliary cirrhosis. *Hepatology* 2009; 50:291- 308.
17. Hu G, Zhang FC, Li YZ, Zhang X. Primary biliary cirrhosis: what do autoantibodies tell us? *World J Gastroenterol* 2010; 16:3616-29.
18. Copple SS, Giles SR, Jaskowski TD, Gardiner AE, Wilson AM, Hill HR. Screening for IgG antinuclear autoantibodies by HEp-2 indirect fluorescent antibody assays and the need for standardization. *Am J Clin Pathol* 2012; 137:825-30.
19. Watanabe A, Kodera M, Sugiura K, Usuda T, Tan EM, Takasaki Y, et al. Anti-DFS70 antibodies in 597 healthy hospital workers. *Arthritis Rheum* 2004; 50:892-900.
20. Khan S, Alvi A, Holding S, Kemp ML, Raine D, Dore PC, et al. The clinical significance of antinucleolar antibodies. *J Clin Pathol* 2008; 61:283-6.
21. Chung L, Utz PJ. Antibodies in scleroderma: Direct pathogenicity and phenotypic associations. *Curr Rheumatol Rep* 2004; 6:56-63.
22. Tormey VJ, Bunn CC, Denton CP, Black CM. Anti-fibrillarin antibodies in systemic sclerosis. *Rheumatology* 2001; 40:1157-62.

23. Mahler M, Fritzler MJ, Satoh M. Autoantibodies to mitochondrial RNA processing (MRP) complex also known as Th/To autoantigen. *Autoimmun Rev* 2015; 14:25457.

24. Szalat R, Ghillani-Dalbin P, Jallouli M. Anti-NuMA1 and anti-NuMA2 (anti-HsEg5) antibodies: Clinical and immunological features: A propos of 40 new cases and review of the literature. *Autoimmun Rev* 2010;652-6.

25. Bonaci-Nikolic B, Andrejevic S, Bukilica M, Urosevic 1, Nikolic M. Autoantibodies to mitotic apparatus: Association with other autoantibodies and their clinical significance. *J Clin Immunol* 2006; 26:438-46.

26. Johnson GD, Holborow EJ, Glynn LE. Antibody to smooth muscle in patients with liver disease. *Lancet* 1965;2(7418):878-9.

27. Martinez-Neira R, dos Remedos CG, Mackay İR. Anti-actin-myosin functional assay for analysis of smooth muscle (anti-microflament) autoantibodies in human plasma. *J Immunol Methods* 2008; 338:63- 6.

28. Bennet MW, O'Connell J, Houston A, Kelly J, Collins JK, Shanahan F. Re: Whither smooth muscle antibodies in the third millennium? *J Clin Pathol* 2002; 55:558-60.

29. Villa İta D, Bizzazo N, Da Re M, Tozzoli R, Komorowski L, Tonutti E. Diagnostic accuracy of four different immunological methods for the detection of anti-F actin autoantibodies in type 1 autoimmune hepatitis and other liver disorders. *Autoimmunity* 2008; 41:105-10.

30. Kurki P, Miettinen A, Linder E, Pikkarainen P, Vuoristo M, Salspuro MP. Different types of smooth muscle antibodies in chronic active hepatitis and primary biliary cirrhosis: their diagnostic and prognostic significance. *Gut* 1980; 21:878-84.

31. Liaskos C, Bogdaras DP, Davies ET, Dalekos GN. Diagnostic relevance of anti-filamentous actin antibodies in autoimmune hepatitis. *J Clin Pathol* 2007; 60:107-12.

32. Granito A, Muratori 1, Muratori P, Pappas G, Guidi M, Cassani F, et al. Antibodies to filamentous actin (F-actin) in type 1 autoimmune hepatitis. *J Clin Pathol* 2006; 59:280-84.

33. Bogdanos DP, Invernizzi P, Mackay İR, Vergani ID. Autoimmun liver serology: Current diagnostic and clinical challenges. *World J Gastroenterol* 2008:14;3374-87.

34. Wiik AS, Madsen MH, Forslid J, Charles P, Meyrowitsch J. Antinuclear antibodies: A contemporary nomenclature using HEp-2 cells. *J Autoimmunity* 2010;35:276-90.

35. Alcover A, Ramirez-Lafita F, Hernandez C, Nieto A, Avila J. Antibodies to vimentin intermediate filaments in sera from patients with SLE and RA: quantitation by sol id phase radioimmunoassay. *J Rheumatol* 1985; 12:233-36.

36. Luime JJ, Colin EM, Hazes JM, Lubberts E. Does anti-mutated citrullinated vimentin have additional value as a serological marker in the diagnostic and prognostic investigation of patients with rheumatoid arthritis? A systematic review. *Ann Rheum Dis* 2010; 69:337-44.

37. Roggenbuck D, Reinhold D, Hiemann R, Anderer U, Conrad K. Standardized detection of anti-ds DNA antibodies by indirect immunofluorescence - a new age for confirmatory tests in SLE diagnostics. *Clin Chim Acta* 2011; 412:2011-2.

38. Vilialta D, Bizzaro N, Bassi N, Zen M, Gatto M, Ghirrardello A, et al. Anti-dsDNA antibody isotypes in systemic lupus erythematosus: IgA in addition to IgG anti-dsDNA help to identify glomerulonephritis and active disease. PLos One 2013;8(8):e71458.

39. Pavlovic M, Kats A, Cavalio M, Chen R, Hartmann JX, Shoenfeld Y. Pathogenic and epiphenomenal anti-DNA antibodies in SLE. *Autoimmune Dis* 2010; 2011:462841.

40. Soda P, Onofri L, Iannello G. A decision support system for *Crithidia luciliae* image classification. *Artif Intell Med* 2011;51(I):67-74.

41. Andrade LEC, Klotz W, Herold M, Conrad K, Rönnelid J, Fritzler MJ et al. International consensus on antinuclear antibody patterns: definition of the AC-29 pattern associated with antibodies to DNA topoisomerase 1. *Clin Chem Lab Med* 2018;25;56(10):1783-1788.

BÖLÜM 6

ANA VARLIĞINI BELİRLEMEDE VE SİSTEMİK OTOİMMÜN HASTALIKLARIN TANISINDA KULLANILAN ALGORİTMALAR

ANA varlığını belirlenmede kullanılan algoritma

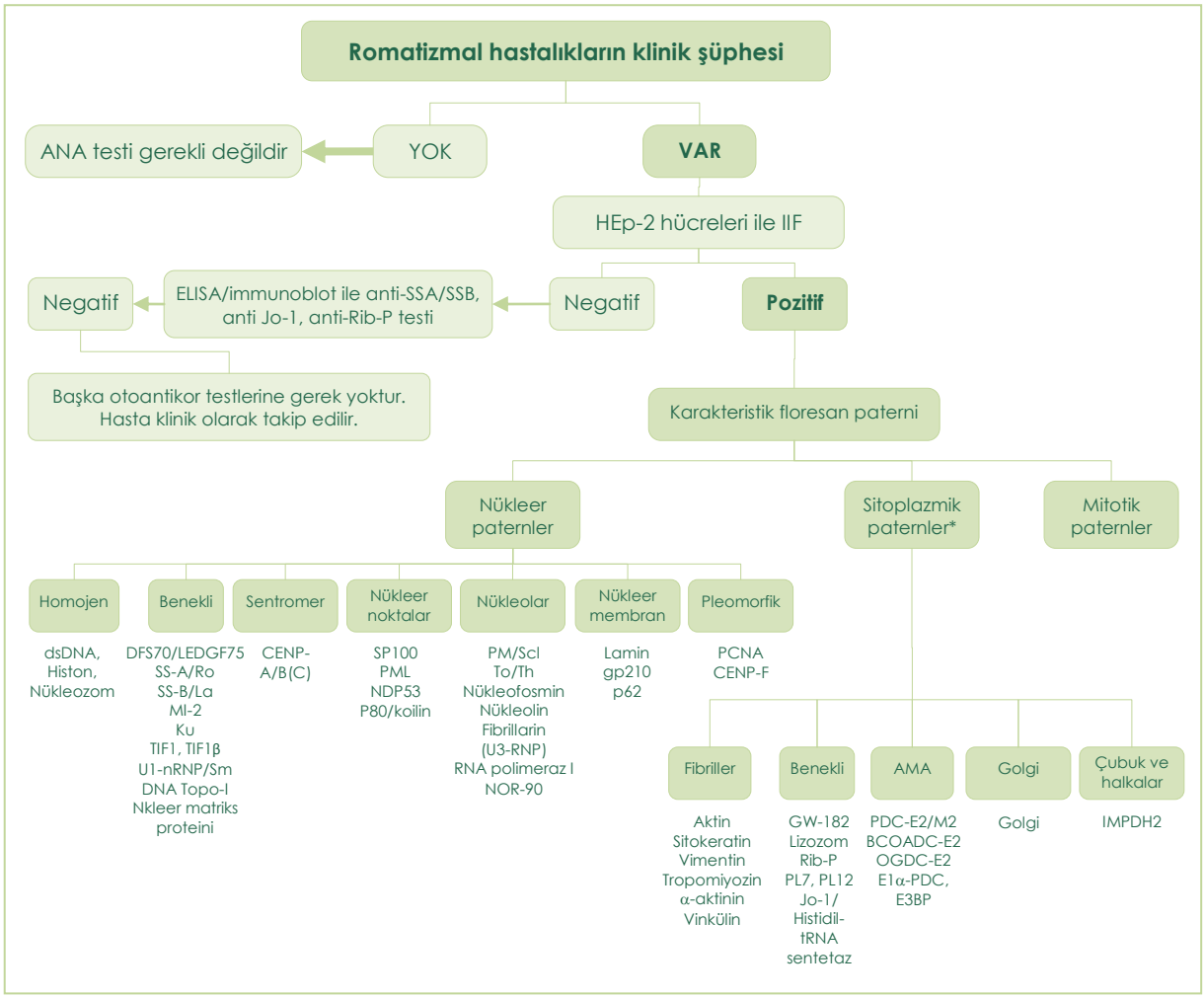

Şekil 9. ANA varlığını belirlenmede kullanılan algoritma

* İlgili antijenlerin belirlenmesi için ileri refleks test (ANA/ENA, ELISA, İmmünoblot) önerilir.

Sistemik otoimmün hastalıkların tanı algoritması

Şekil 10. Sistemik otoimmün hastalıkların tanısında kullanılan algoritma.

Kısaltmalar - CCP, anti sitrüllenmiş peptid antikorları; ANA, anti-nükleer antikor; RA, romatoid artrit; ENA, ekstrakte edilebilir antijen; SLE, sistemik lupus eritematozus; IIF, indirekt immünofloresan; ELISA, enzim bağlı immunosorbent assay; dsDNA, çift zincirli DNA

Otoantikor Standardizasyon Komitesi (Autoantibody Standardizing Committee; International Society of Immunology Societies –IUIS, CDC, WHO) ve Avrupa Otoimmünite Standardizasyon İnisiyatifi (European Autoimmunity Standardization Initiative -EASI) 2014 yılında ANA, anti-dsDNA ve ENA testleri ile ilgili önerileri yayımlamıştır. Öneriler aşağıda özetlenmektedir.

Tablo 10. ANA, anti-dsDNA ve ENA testleri ile ilgili öneriler

ANA testi ile ilgili olan öneriler		
1.	Sistemik otoimmün romatolojik hastalıkların (SARD) tanısı test paneli (ANA, anti-dsDNA, ENA) ile konulur.	9.6
2.	Bu panel sadece SARD tanısında değil, farklı hastalıkların tanısında da yardımcı olur.	9.9
3.	ANA birinci seviye testtir.	9.8
4.	ANA tanıya yöneliktir, takiplerde kullanılmasına gerek yoktur.	9.6
5.	IIF referans yöntemdir.	9.7
6.	Raporda mutlaka yöntem yazılmalıdır.	9
7.	Belirli nükleer antijenlerin kısıtlı karışımını gösterdiği için ANA testi veya ANA taraması aslında uygun tanımlama değildir.	9.7
8.	Eğer *in-house* yöntem kullanılıyorsa mutlaka WHO/CDC/IUIS'e göre validasyonu yapılmalıdır.	9.7
9.	ANA IIF konjugatı, florokrom işaretli anti-insan IgG özgül ikincil antikor olmalıdır.	9.2
10.	Tarama titresi bölgesel olarak hesaplanmalıdır. Sınır değer belirlemede sağlıklı bireylerin değerlerinin %95'i temel alınmalıdır. Erişkinler için önerilen sınır değer 1/160'dır.	9.0
11.	Pozitif sonuçlarda, patern ve titre raporlanmalıdır.	9
12.	Paternler için standart terminoloji kullanılmalıdır.	9.7
13.	Nükleus dışı (sitoplazmik ya da mitotik apparatus gibi) paternler de raporlanmalıdır.	9.5

Tablo 10 (devam). ANA, anti-dsDNA ve ENA testleri ile ilgili öneriler

Anti-dsDNA ile ilgili olan öneriler	
14. Anti-dsDNA testi, ANA pozitif ve SLE klinik şüpheli olgularda yapılmadır.	9.7
15. Farr ve *Crithidia luciliae* indirekt immünofloresan testi (CLFT) yüksek klinik özgüllüğü olan testlerdir. Alternatif yöntemlerle elde edilen pozitif sonuçların Farr ve CLFT yöntemleri ile doğrulanması ve sonuçların ayrı ayrı rapor edilmesi gereklidir.	8
16. Raporda yöntem belirtilmelidir.	9
17. Sonuçlar kantitatif olarak raporlanmalıdır (CLFT semi-kantitatif olarak raporlanır.)	9.7
18. SLE'de anti-dsDNA takibi aynı yöntem ile yapılmalıdır.	9.9
ENA testleri ile ilgili olan öneriler	
19. ENA ANA pozitif olgularda (patern, titre ve klinik bilgilere göre) test edilmelidir.	9.8
20. Raporda yöntem belirtilmelidir. ANA IIF sonucu veya klinik açıdan uyumsuzluk varsa farklı yöntem ile doğrulanmalıdır.	9.5
21. Eğer tarama testi kullanılıyorsa ve sonuçlar negatif ise, test içeriğinde bulunan antijenler belirtilmelidir.	9.8
22. MCTD'de anti-RNP kantitatif çalışılmalıdır.	8.2
23. ANA negatif ancak güçlü klinik şüphe varsa ENA çalışılmalıdır (özellikle; SS-A, Jo-1, ribozomal P protein için)	9.9
Genel öneriler	
24. Anti-dsDNA, ANA ve ENA testleri için her laboratuvar kendi sınır değerlerini hesaplamalıdır.	8/7.6

Kaynaklar

1. Connective Tissue Disease Cascade (CTDC). Mayo Foundation for Medical Education and Research (MFMER) 2015.
2. Connective Tissue Disease Testing. ARUP Laboratories 2006.
3. Melegari A, Bonaguri C. Harmonization of autoimmune diagnostics with antinuclear antibody testing algorithm: approach of appropriateness and clinical relevance. *Isr Med Assoc J* 2014; 16:640-2.
4. Tampoia M, Brescia V, Fontana A, Zucano A, Morrone LF, Pansini N. Application of a combined protocol for rational request and utilization of antibody assays improves clinical diagnostic efficacy in autoimmune rheumatic disease. *Arch Pathol Lab Med* 2007; 131:112- 6.
5. Pereira KM, Dellavance A, Andrade LE. The challenge of identification of autoantibodies specific to systemic autoimmune rheumatic diseases in high throughput operation. *Clin Chim Acta* 2014; 437:203-10.
6. Meroni PL, Biggioggero M, Pierangeli SS, Sheldon J, Zegers I, Borghi MO. Standardization of autoantibody testing: a paradigm for serology in rheumatic diseases. *Nat Rev Rheumatol* 2014; 10:35-43.
7. Sinico RA, Bollini B, Sabadini E, Di Toma L, Radice A. The use of laboratory tests in diagnosis and monitoring of systemic lupus erythematosus. *J Nephrol* 2002; 15:20-7
8. https://www.anapatterns.org (erişim tarihi: 09.09.2019)

Bu sayfa bilerek boş bırakılmıştır

BÖLÜM 7

OTOİMMÜN KARACİĞER HASTALIKLARI VE TANIDA KULLANILAN OTOANTİKORLAR

Otoimmün karaciğer hastalıkları

Hepatositlerde ya da safra kanalı hücrelerinde ilerleyici inflamasyonla karakterize olan hastalıklardır. En sık görülen otoimmün karaciğer hastalıkları aşağıda açıklanmıştır.

Primer biliyer kolanjit (PBK)

Küçük ve orta büyüklükteki intrahepatik safra kanallarında ilerleyici hasarla seyreden, kronik, inflamatuvar bir hastalıktır. 100.000'de 0,7-49 insidansı ve 100.000'de 6,7-402 prevalansı ile en sık görülen otoimmün karaciğer hastalığıdır. Hastalık kadınlarda daha sık görülür (kadın/erkek oranı 10/1).

Hastaların yaklaşık yarısı tanı konulduğunda asemptomatiktir. Yorgunluk ve kaşıntı en sık görülen belirtilerdir. Serum alkalen fosfataz (ALP) ve gama-glutamil transpeptidaz (GGT) aktiviteleri hafif ya da orta düzeyde artmıştır. Hiperkolesterolemi, poliklonal hipergamaglobulinemi (özellikle IgM yüksekliği), trombositopeni, protrombin indeksinde düşüş ve hipoalbüminemi de hastalığın daha geç dönemlerinde görülebilen bulgulardır.

PBK tanısı ALP ve GGT yüksekliği, antimitokondriyal antikorların (AMA) varlığı ve histopatolojik incelemede non-süpüratif destrüktif kolanjit tespit edilmesi ile konur.

Otoimmün hepatit (OİH)

Hepatositlerde ilerleyici inflamasyon oluşumu ile karakterize olan, tedavi edilmezse karaciğer yetmezliği ile sonlanabilen kronik karaciğer hastalığıdır, insidansı 100.000'de 1-2, prevalansı 100.000'de 11-17'dir. Hastaların %60-80'i kadındır.

Olguların yaklaşık %25'inde hastalık asemptomatik olarak seyreder. Semptomatik olan hastalarda yorgunluk, halsizlik, kilo kaybı, bulantı, küçük eklemlerde ağrı ve şişlik, karın ağrısı ve idrar renginde koyulaşma görülebilir. Akne, hirşutizm, obesite ve genç kadınlarda amenore daha nadir görülen belirtilerdir. Hastalarda hepatomegali, splenomegali, sarılık ve diğer kronik karaciğer hastalığı bulguları görülebilir. Serumda alanin aminotransferaz (ALT) ve aspartat aminotransferaz (AST) seviyelerinde artma ve IgG türü antikorlar ile oluşan hipergamaglobulinemi de sık görülen laboratuvar bulgularındandır.

OİH'ler serumda bulunan otoantikorlara göre iki sınıfa ayrılabilir:

Tip 1 OİH: ANA ve anti-düz kas antikorları (ASMA, SMA) varlığı ile karakterizedir. OİH'lerin %80'ini oluşturur. Hastaların %70-80'inde ANA ve/veya ASMA pozitifliği mevcuttur. ANA ve ASMA antikorları negatif olan bazı OİH'li hastalarda anti-karaciğer antijeni/karaciğer-pankreas antijeni antikorları (anti-SLA/LP) tespit edilebilir. Eski kaynaklarda tip 3 OİH olarak bilinen bu durum, tip 1 OİH'lerle benzer klinik özellikler gösterir ve tip 1 OİH gibi tedavi edilir.

Tip 2 OİH: Anti-karaciğer böbrek mikrozomal antikorları-1 (anti-LKM-1) ve anti-karaciğer sitozolik antijen-1 (anti-LC-1) antikorlarının bulunması ile karakterizedir. Tip 2 OİH'li hastaların çoğu çocuk ya da genç erişkinlerdir. Bu hastalarda IgA eksikliği sık görülmektedir.

Uluslararası Otoimmün Hepatit Grubu tarafından yayımlanan OİH tanı kriterleri **Tablo 11**'de verilmiştir.

Tablo 11. Otoimmün hepatit tanı kriterleri

Parametre	Sınır değer	Puan
ANA ya da ASMA	≥1/40	1 puan*
ANA ya da ASMA	≥1/80	2 puan*
Anti-LKM	≥1/40	2 puan*
Anti-SLA/LP	Pozitif	2 puan*
IgG	Normalin üzerinde Normalin 1.1 katından fazla	1 puan 2 puan
Karaciğer histolojisi	OİH ile uyumlu OİH için tipik	1 puan 2 puan
Viral hepatitin olmaması	Evet	2 puan
Toplam puan	Kesin OİH Olası OİH	≥7 ≥6

* Belirtilen otoantikorların varlığında en fazla 2 puan alınabilir. *Kısaltmalar* - ANA, anti-nükleer antikor; ASMA, anti-düz kas antikorları; anti-LKM-1, anti-karaciğer böbrek mikrozomal antikorları; anti-SLA/LP, anti-karaciğer antijeni/karaciğer pankreas antijeni antikorları.

Tablo 11'de ANA, ASMA, LKM ve anti-SLA/LP için belirtilen sınır değerler bazı test kitleri için 1:100 titre olarak önerilmektedir.

Primer sklerozan kolanjit (PSK): Hastaların %15-40'ı asemptomatiktir. En sık görülen bulgular yorgunluk, sarılık, kaşıntı ve karın ağrısıdır. Asit, özofagus varis kanaması, akut kolanjit daha nadir görülen bulgulardır. Serum ALT ve AST düzeyleri yüksektir. Bilirubin düzeyleri ve IgG düzeyleri de genellikle normalin üzerinde bulunur.

Karaciğerin ve safra kanallarının kronik, kolestatik otoimmün hastalıklarındandır. İlerleyici inflamasyon, fibroz, intrahepatik ve ekstrahepatik safra kanallarında daralmalara neden olur. PSK'lı hastaların %75'inde eşlik eden inflamatuvar bağırsak hastalığı, özellikle de ülseratif kolit görülür. PSK nadir görülen bir hastalıktır. İnsidansı tam olarak bilinmese de 100.000'de 0,41-1,3 kadar olduğu düşünülmektedir. Hastalık erkeklerde daha sık görülür.

Otoimmün karaciğer hastalıklarının tanısı

Karaciğer enzimlerinde artış görülen, viral serolojisi negatif olan hastalarda otoimmün karaciğer hastalıklarının araştırılması, bu amaçla öncelikli olarak ANA, AMA, ASMA ve LKM testlerinin çalışılması önerilmektedir. Bu testlerin IIF yöntemi ile çalışılması, AMA, ASMA ve LKM değerlendirmesinde böbrek, mide ve karaciğer dokularının kullanılması uygundur. IIF testlerinde IgG türü konjugat kullanılmalı, başlangıç dilüsyonları için firma önerileri göz önünde bulundurulmalıdır.

Otoimmün karaciğer hastalıklarının değerlendirilmesinde böbrek, mide ve karaciğer dokularının aynı alanda bulunduğu kitler ya da biyoçip formatında hazırlanan kitler kullanılabilir.

Dokuların aynı alanda bulunduğu kitler farklı formatlarda hazırlanabilmektedir. Bunlardan bazılarında karaciğer, mide ve böbrek dokuları yan yana ya da karaciğer ve böbrek dokuları mide dokusu ile sarılmış biçimde bulunur (**Şekil 11**).

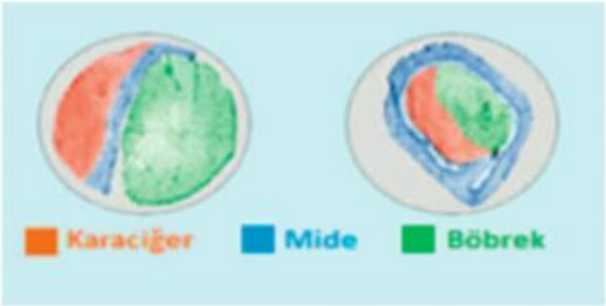

Şekil 11. Karaciğer, mide ve böbrek dokularının aynı alanda bulunduğu kitlerde dokuların yerleşimlerine örnekler.

Biyoçip şeklinde hazırlanan kitlerde ise karaciğer, mide ve böbrek dokularının yanında ANA değerlendirmesinin yapılabildiği HEp-2 hücreleri de yer almaktadır (**Şekil 12**).



Şekil 12. Biyoçip teknolojisi ile hazırlanmış kitlerde doku ve hücrelerin yerleşimi

Otoimmün karaciğer hastalıkları tanısında kullanılan otoantikorlar şunlardır:

Anti-nükleer antikorlar (ANA): ANA varlığı ve paterni HEp-2 hücrelerinde belirlenir. Bununla birlikte ANA pozitif olan örneklerde mide, böbrek ve karaciğer kesitlerindeki nükleuslarda da boyanma görülebilir. Tip 1 OİH'li hastalarda en sık görülen ANA paterni homojen patern olmakla birlikte, ince ve kaba benekli gibi farklı paternler de tespit edilebilir. PBK'de ise nükleer noktalı, nükleer membran ya da sentromer paternlerin görülme oranları yüksektir (*bkz.* Bölüm 5, Nükleer Paternler (AC-1'den AC-14'e kadar, AC-29)).

Anti-mitokondriyal antikor (AMA): Mitokondrilerde bulunan çeşitli antijenlere karşı gelişen AMA, PBK için tanı koydurucu bir göstergedir ancak hastalığın şiddetini ve prognozunu belirlemede kullanılamaz. Ayrıca PBK'sı olan hastaların bazılarında AMA tespit edilemeyebilir.

AMA varlığında HEp-2 hücrelerinin sitoplazmalarında retiküler (benekli) tarzda boyanma görülür (*bkz.* Bölüm 5, Sitoplazma retiküler anti-mitokondriyal antikor (AMA) benzeri boyanma (AC-21)). Ancak AMA varlığının belirlenmesinde asıl kullanılan doku böbrektir.

Böbrek kesitlerinde; proksimal tübüller, distal tübüller, glomerüller, toplama kanalları ve damar kesitleri gibi yapılar bulunur. Korteks kısmında proksimal tübüller, medulla kısmında distal tübüller daha fazladır (**Şekil 13** ve **Şekil 14**).

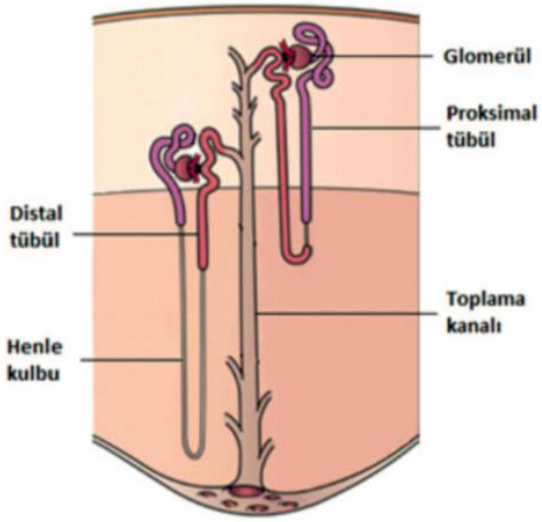

Şekil 13. Böbrek dokusunda bulunan yapılar
https://en.wikipedia.org/wiki/Nephron sayfasından uyarlanmıştır.

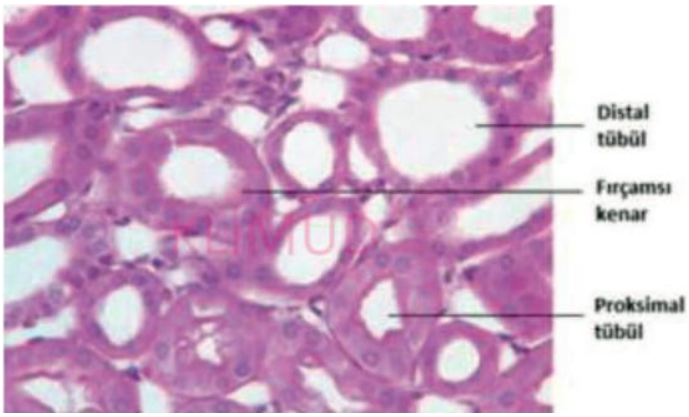

Şekil 14. Böbrek kesitlerinde proksimal tübüller, proksimal tübüllerde bulunan fırçamsı kenarlar ve distal tübüllerin görünümü

AMA pozitifliğinde böbrek kesitlerinde proksimal ve distal tübüllerde bulunan hücrelerin sitoplazmalarında granüllü bir boyanma izlenir (**Şekil 15**). Mide ve karaciğer dokularında bulunan hücrelerde de boyanma görülür (**Şekil 16**).

AMA'nın dokuz farklı alt tipi (M1-M9) bulunmaktadır. Bunlardan AMA-M2 başta olmak üzere, AMA-M4, AMA-M8 ve AMA-M9'un PBK için tanısal değeri vardır. AMA-M2'nin hedef antijenleri mitokondri iç membranında yerleşmiş olan pirüvat dehidrojenaz E2 (PDC-E2), 2-oksoglutarat dehidrojenaz (OGDC) ve dallı zincirli 2-okso-asit dehidrojenazdır (BCOADC). AMA-M2, tanısal amaçlı en sık kullanılan parametrelerdendir. IIF, ELISA ve immünoblot testler ile değerlendirilebilir. Ancak tek başına AMA-M2 değerlendirilmesinin duyarlılığı, AMA IIF ile birlikte değerlendirilmesine göre daha düşüktür.

Anti-düz kas antikoru (ASMA, SMA): ASMA varlığı sıçan ya da fare mide kesitlerinde değerlendirilir. **Şekil 17**'de mide kesitinin histolojik yapısı görülmektedir.

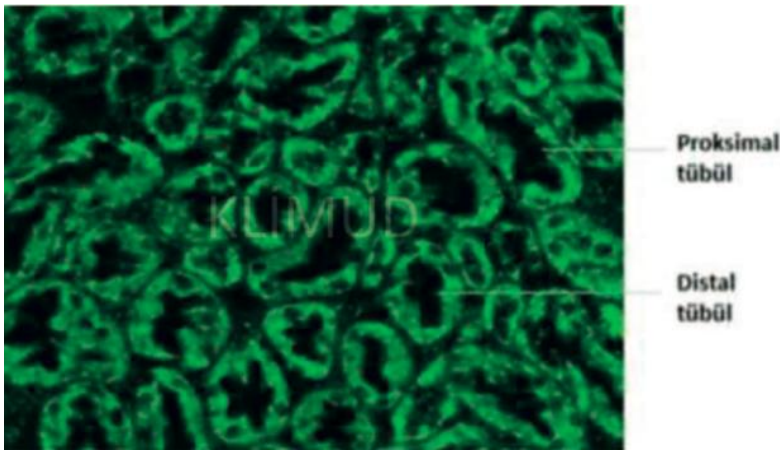

Şekil 15. AMA pozitifliğinde böbrek kesitlerindeki boyanma.

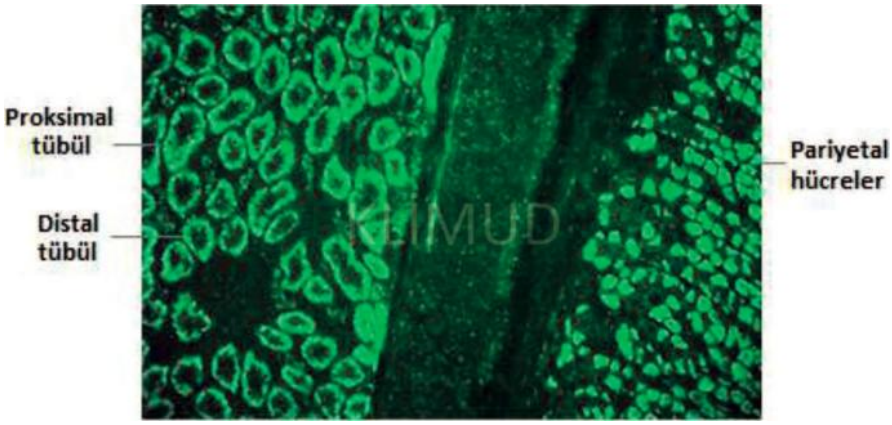

Şekil 16. Böbrek ve mide kesitlerinin bir arada bulunduğu kitlerde AMA pozitifliğinin görünümü.

AMA pozitifliğinde mide dokusunda bulunan pariyetal hücrelerde de boyanma görülür. Pariyetal hücre antikoru olarak değerlendirilmemelidir.

ASMA pozitifliğinde mide kesitlerindeki tunica muscularis ve lamina muscularis mucosa'da bulunan düz kas hücreleri boyanır. Boyanma kas hücrelerinin iç kısmındadır ve "kurumuş toprak ya da ağaç kabuğu" şeklinde görüntü oluşumuna neden olur. Bu görüntü ASMA için oldukça özgüldür. Genellikle bu görüntüye tunica mucosa'daki kontraktil interglandüler fibrillerin boyanması da eşlik eder (**Şekil 18**).

ASMA pozitifliği böbrek kesitlerinde de bazı ipuçları verebilir. ASMA pozitif örneklerde böbrek kesitlerinde bulunan damar duvarları (vessel, V), glomerüler mezenşiyum (glomeruli, G) ve böbrek tübülleri etrafındaki lifler (tubuli, T) de boyanabilir. Bu yapıların hepsinde boyanma olması "VGT (vessel, glomeruli, tubuli) paterni" (**Şekil 19**), damar duvarında ve glomerüler mezenşiyumda boyanma olması "VG (vessel, glomeruli) paterni" olarak adlandırılır. Bu görüntülerde ASMA için oldukça özgüldür. Sadece damar boyanması olan "V (vessel) paterni" farklı karaciğer hastalıkları, enfeksiyonlar ve romatizmal hastalıklarda da görülebilir.

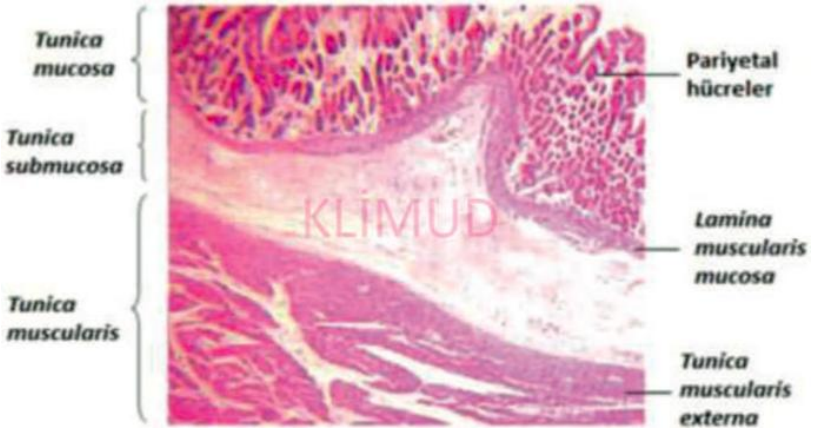

Şekil 17. Mide kesitinin histolojik görünümü http://www.bu.edu/histology/m/append04.htm sayfasından uyarlanmıştır

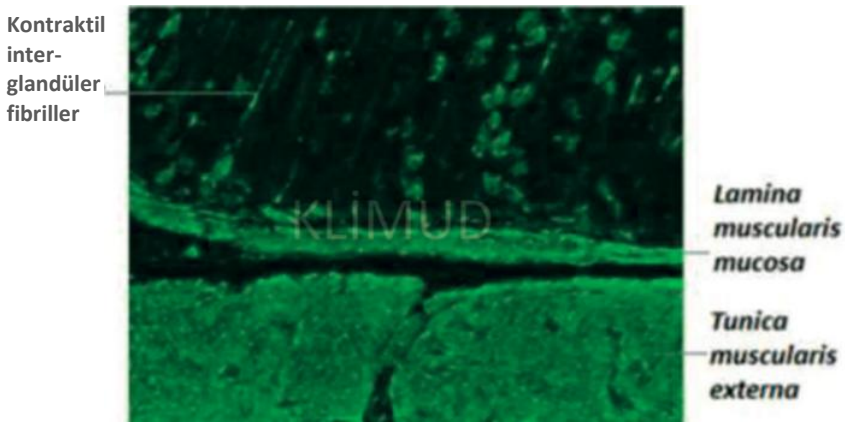

Şekil 18. ASMA pozitifliğinde mide dokusunda görülen boyanma

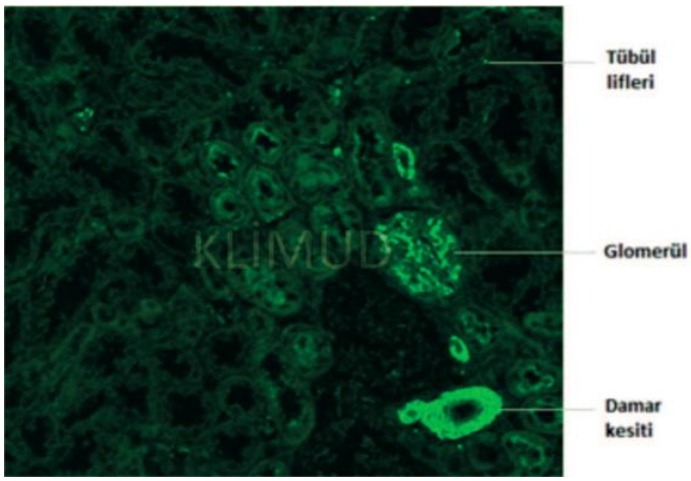

Şekil 19. ASMA pozitifliğinde görülebilen VGT tarzı boyanma

"VGT paterni" ASMA için özgül bir görüntü olmasına rağmen tip 1 OİH hastalarının %20-40'ında saptana**ma**maktadır.

ASMA'da en sık görülen hedef antijen, filamentöz aktindir (F-aktin). F-aktin antikorları ile oluşan ASMA paterni "ASMA, tip aktin ya da aletin tipi ASMA" olarak isimlendirilir. F-aktin hücre iskeletinde bulunan mikrofilamanlardan biridir ve anti-aktin antikorları varlığında HEp-2 hücrelerinin sitoplazmalarında lineer fibriler boyanmaya neden olur (bkz. Bölüm 5, Sitoplazma fibriller (lineer; anti-F-aktin benzeri boyanma; AC-15)). Ancak bu görüntü F-aktin antikoru varlığını kanıtlamak için yeterli değildir. Primat karaciğeri kullanılıyorsa, anti-F-aktin antikorları varlığında karaciğerde bulunan safra kanaliküllerinde de boyanma olabilir ve bu boyanma "kuş ayak izleri" şeklinde tanımlanabilir (**Şekil 20** ve **Şekil 21**).

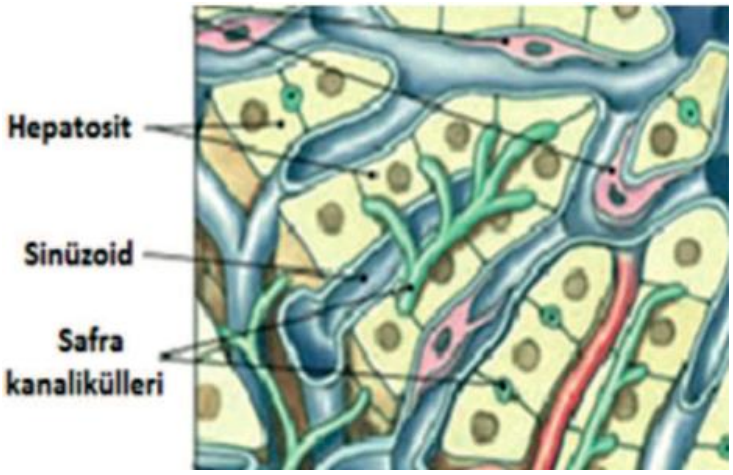

Şekil 20. Karaciğer kesitlerindeki yapıların görünümü http://chronopause.com/i293.photobucket.com/albums/mm55/mikedarwinl967/Feline-29-l.jpg den uyarlanmıştır

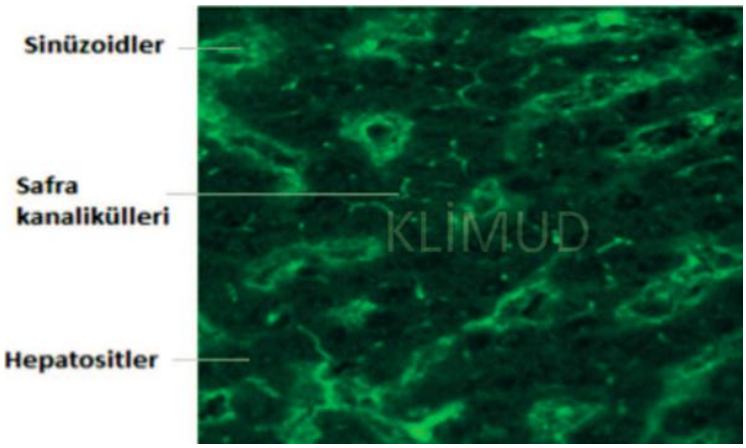

Şekil 21. Aktin tipi ASMA'da görülen safra kanaliküllerindeki boyanma

Aktin tipi olmayan ASMA (*non-actin type* ASMA) pozitifliğinde HEp-2 hücre sitoplazmasında ve karaciğer dokusundaki safra kanaliküllerinde boyanma görülmez.

Anti-F-aktin antikorlarının varlığı VSM47 (embriyonal sıçan torasik aorta hücre serileri) kullanılarak da değerlendirilebilmektedir.

Anti-karaciğer-böbrek mikrozomal antikorları (anti-LKM): Anti-LKM antikorları böbrek kesitlerinde değerlendirilir. Tip 2 OİH'lerin bir göstergesi olan anti-LKM antikorlarının varlığında sıçan böbreğinde proksimal tübüllerin boyandığı, ancak distal tübüllerin boyanmadığı dikkati çeker (**Şekil 22**).

LKM varlığında böbrek kesitlerindeki proksimal tübüllerdeki boyanmaya ilave olarak karaciğer dokusundaki hepatosit sitoplazmalarında da kuvvetli bir boyanma tespit edilir (**Şekil 23**).

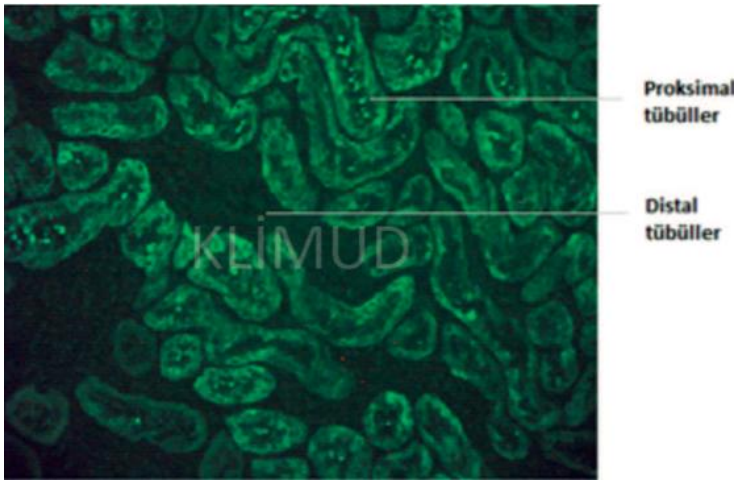

Şekil 22. Anti-LKM benzeri görüntü (proksimal tübüllerin boyandığı, distal tübüllerin boyanmadığı görülmektedir)

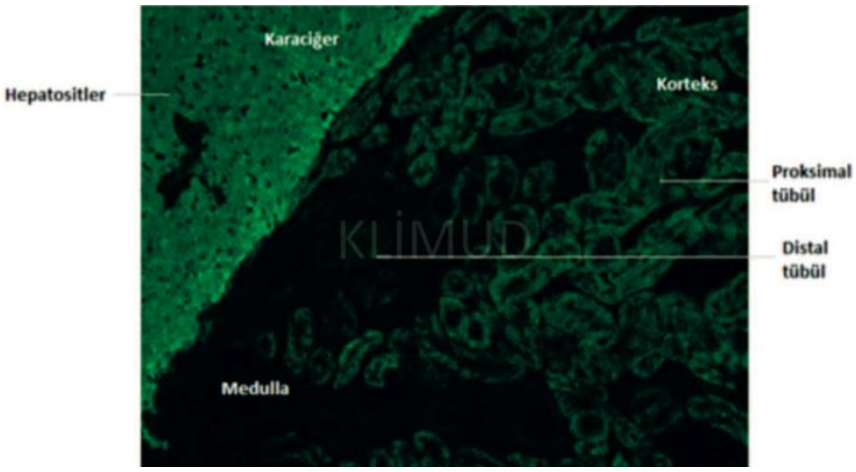

Şekil 23. Anti-LKM benzeri görüntüde proksimal tübüller ve karaciğer hepatositlerinde görülen boyanma

Anti-LKM antikorlarının LKM-1, LKM-2 ve LKM-3 alt tipleri vardır. Anti-LKM-1 tipi antikorların Tip 2 OİH ile ilişkili olduğu bilinmektedir. Bu antikorların hedef antijeni sitokrom P450-2D6'dır. Anti-LKM-1 antikorları rekombinant ya da pürifiye antijenlerin kullanıldığı ELISA ya da immünoblot testler ile de gösterilebilmektedir.

Anti-karaciğer sitozolik antijen-1 (anti-LC-1): Tip 2 OİH tanısında önemli bir parametre olan anti-LC-1 antikorları hepatosellüler inflamasyonun önemli bir göstergesidir. Bu antikorun varlığı ve titresi OİH'in aktivitesi ile orantılıdır. Anti-LC-1 antikorları varlığında hepatosit sitoplazmalarında boyanma görülebilir. Bu boyanma tipik olarak sentrilobuler alanda daha zayıftır. Ancak bu görüntüyü karaciğer dokusunda görmek güçtür. Bu nedenle anti-LC-1 antikorlarının ELISA ya da immünoblot testleri ile çalışılması önerilmektedir. Anti-LC-1 antikorlarında hedef antijen formimino transferaz siklo deaminazdır (FTCD).

Çözünebilir karaciğer antijeni/karaciğer pankreas antijeni antikorları (anti-SLA/LP): Anti- SLA/LP antikorlarının hedef antijeni Sep (O-fosfoseril) tRNA: Sec (selenosistin) tRNA sentetaz (SepSecS) enzimidir. Bu antikorların özgül bir IIF görüntüsü olmayıp, rutin olarak ELISA ya da immünoblot yöntemleri ile çalışılması önerilmektedir. Anti-SLA/LP pozitifliği tip 1 OİH'de kötü bir prognostik belirteç olarak kabul edilmektedir.

Atipik perinükleer anti-nötrofil sitoplazmik antikor (atipik pANCA, periferal anti-nükleer nötrofil antikorları, pANNA): PSK tanısında pANCA varlığının araştırılması önerilmektedir. pANNA pozitifliğinde farklı görüntüler oluşabilirse de genellikle nötrofillerin periferal nükleer membran komponentinde boyanma ile kendini gösterir (*bkz.* Bölüm 9, Sistemik vaskülitler ve tanıda kullanılan otoantikorlar).

Otoimmün karaciğer hastalıklarının tanısında kullanılan monospesifik testler: IIF testlerinde pozitiflik saptandığında, ilgili antijenlere karşı antikorların araştırıldığı monospesifik testlerin (refleks testler) çalışılması önerilmektedir. IIF ile tarama yapılamadığı durumlarda monospesifik testlerin tek başına kullanılması da mümkündür. Monospesifik testlerin çalışılmasında ELISA ya da immünoblot gibi yöntemler kullanılabilmektedir. Aşağıda otoimmün karaciğer hastalıkları ile ilgili antijenlere karşı otoantikor varlığını araştırmak amacıyla kullanılan immünoblot test kitlerine ait örnekler verilmiştir (**Şekil 24**).

Anti-asiyaloglikoprotein reseptör antikorları (anti-ASGRP): Hepatik lektin olarak da bilinen ASGRP bir transmembran glikoprotein olup, bu antijene karşı oluşan antikorlar genellikle ANA, ASMA ve anti-LKM pozitifliği ile birliktedir. Anti-ASGRP OİH'li hastaların neredeyse %90'ında mevcuttur. Antikor titresi inflamatuvar aktivitenin bir göstergesidir. Ancak pürifiye ya da rekombinant antijenlerinin hazırlanmasındaki güçlük nedeni ile klinik kullanımı sınırlı olarak kalmıştır.

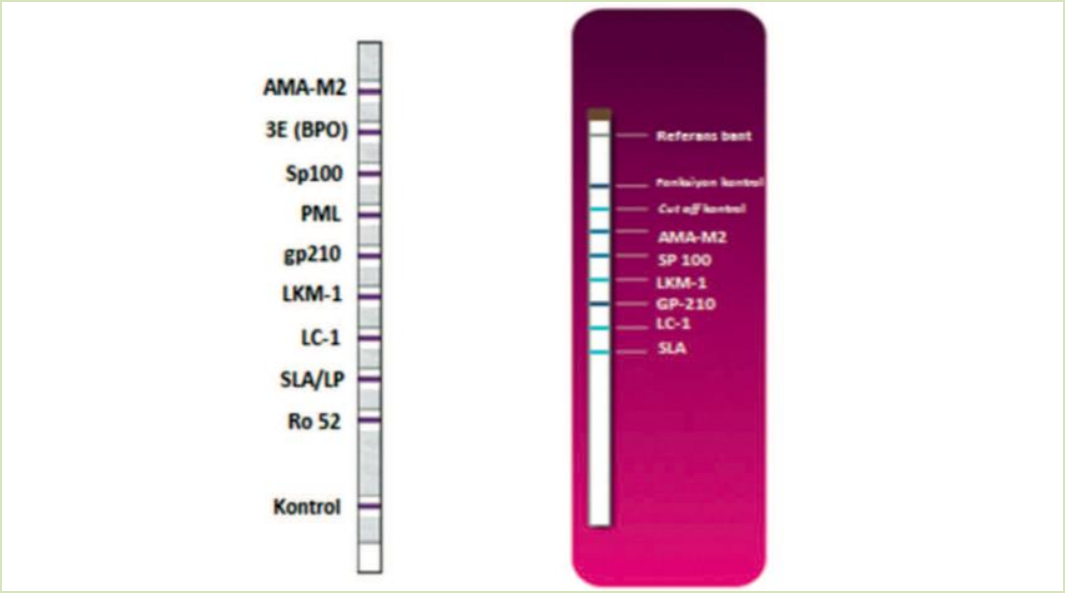

Şekil 24. Otoimmün karaciğer hastalıklarının tanısında kullanılabilen immünoblot testi örnekleri

Anti-düz kas antikoru (ASMA, SMA)

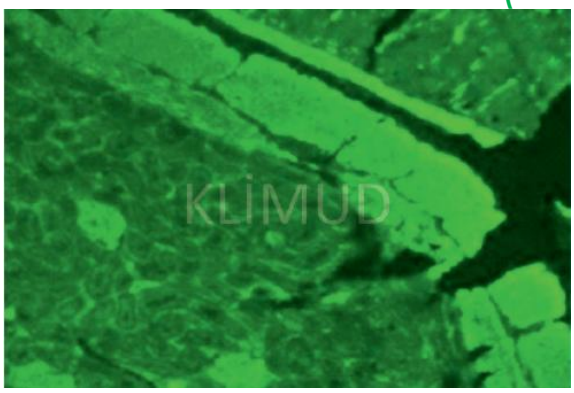

Resim 132. Böbrek ve mide kesitlerinde ASMA pozitifliği

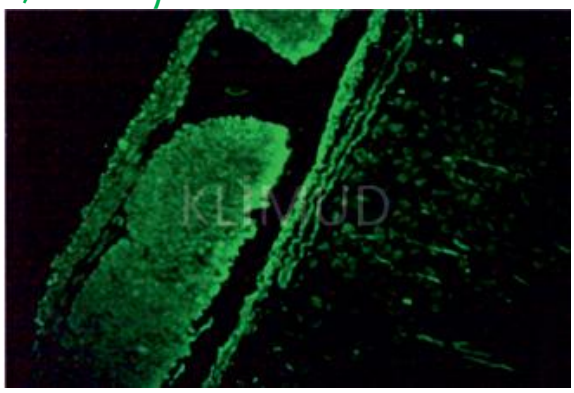

Resim 133. Mide kesitinde ASMA pozitifliği

Resim 134. Aktin tipi ASMA'da böbrek kesitinde damar ve glomerül boyanması

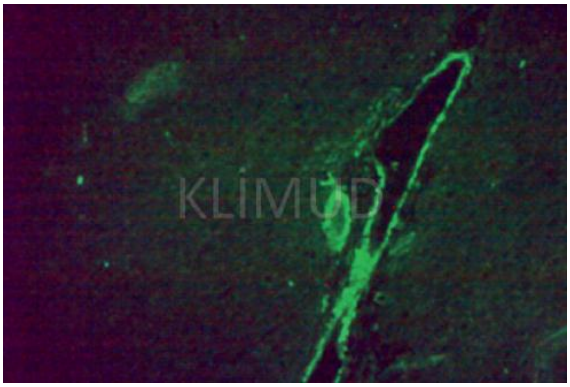

Resim 135. Karaciğer kesitinde damar duvarının boyanması

Mikroskobik görünüm	**HEp-2 hücresi:** Hücrelerin sitoplazmalarında lineer fibriler tarzda boyanma görülür. **Böbrek kesiti**: Aktin tipi ASMA varlığında damar duvarı, glomerüler mezenşiyum ve/veya böbrek tübülleri etrafındaki lifler boyanabilir (VGT paterni). **Mide kesiti:** Tunica muscularisve lamina muscularis'te bulunan düz kas hücrelerinde "kurumuş toprak ya da ağaç kabuğu" tarzında boyanma görülür, tunika mukozadaki kontraktil interglandüler fibriller uzun filamanlar ya da kısa çizgiler şeklinde görülebilir. **Karaciğer kesiti:** Damar duvarlarında boyanma görülür. Aktin tipi ASMA'da safra kanaliküllerinde boyanma görülür.
İlgili antijenler	F-aktin
İlişkili olduğu hastalıklar	Tip 1 otoimmün hepatit

RAPOR ÖRNEĞİ

Sonuç	**AMA:** Negatif **LKM:** Negatif **ASMA:** Pozitif (+++), tip aktin **Titre:** (+++) 1/1000 - 1/3200 arasındaki litrelerde pozitifliği işaret eder; kesin bir titre sonucu isteniyorsa yeni dilüsyonlu test istemi yapılması uygundur.
Çalışma yöntemi	IIF
Çalışılan hücre/doku	Sıçan böbrek, sıçan mide ve maymun karaciğer kesitleri
Referans değer	<1/100 titre - Negatif
Açıklama/öneri	-

Anti-karaciğer-böbrek mikrozomal antikorları (anti-LKM)

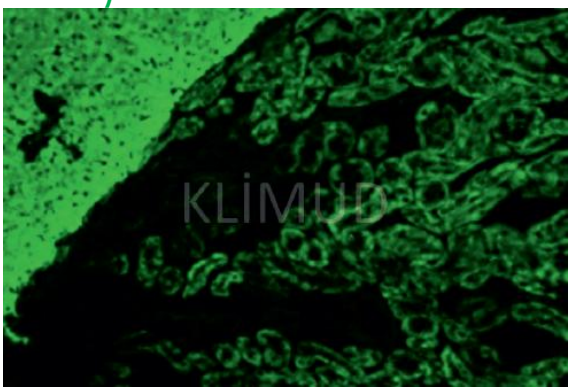

Resim 136. Karaciğer ve böbrek kesitleri (x20)

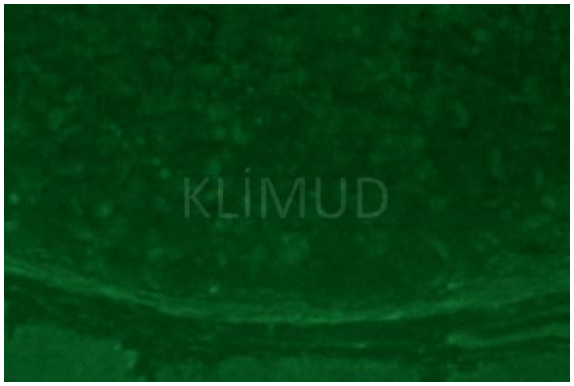

Resim 137. Mide kesiti (x20)

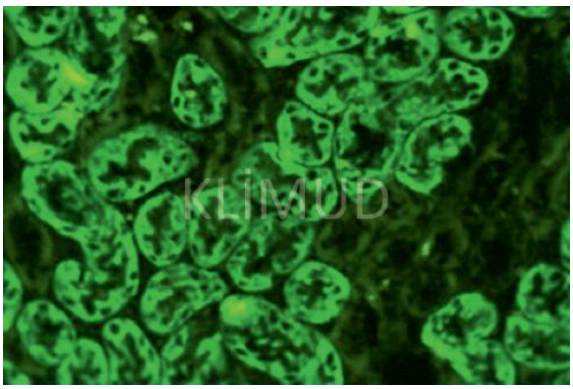

Resim 138. Böbrek kesiti (x40)



Resim 139. Karaciğer kesiti (x40)

Mikroskobik görünüm	**HEp-2 hücresi:** Hücrelerde spesifik bir boyanma görülmez. **Böbrek kesiti:** Proksimal tübüllerdeki hücrelerin sitoplazmalarının boyandığı, distal tübüllerdeki hücrelerin boyanmadığı görülür. **Mide kesiti:** Midenin herhangi bir tabakasında boyanma görülmez. **Karaciğer kesiti:** Hepatositlerin sitoplazmalarında yoğun boyanma görülür.
İlgili antijenler	Sitokrom P450-2D6
İlişkili olduğu hastalıklar	Tip 2 otoimmün hepatit

RAPOR ÖRNEĞİ

Sonuç	**AMA:** Negatif **LKM:** Pozitif (+++) **Titre:** (+++) 1/1000 - 1/3200 arasındaki titrelerde pozitifliği işaret eder; kesin bir titre sonucu isteniyorsa yeni dilüsyonlu test istemi yapılması uygundur. **ASMA:** Negatif
Çalışma yöntemi	IIF
Çalışılan hücre/doku	Böbrek, mide ve karaciğer kesitleri
Referans değer	<1/100 titre - Negatif
Açıklama/öneri	Anti-LKM-1 antikorları varlığının araştırılması amacıyla otoimmün karaciğer paneli (immünoblot test) ya da anti-LKM-1 ELISA çalışılması önerilir.

Anti-mitokondriyal antikorlar (AMA)

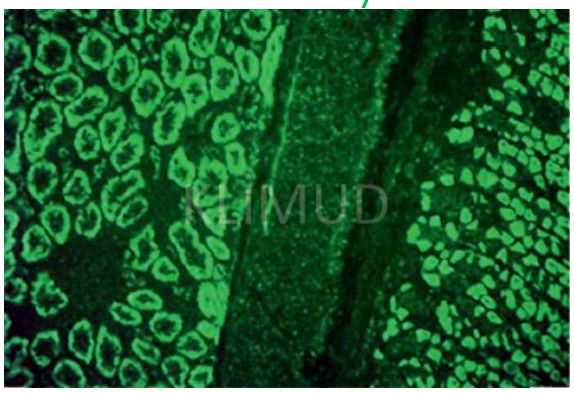

Resim 140. Böbrek ve mide kesitleri (x20)

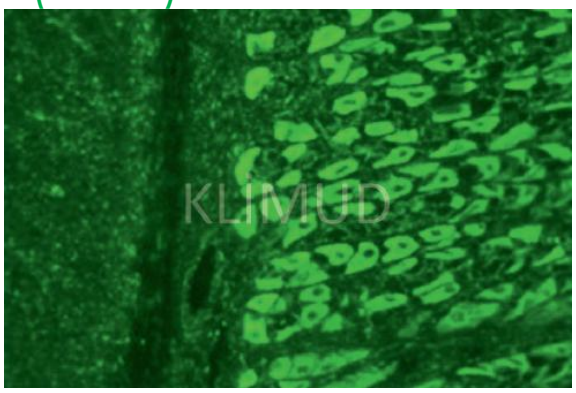

Resim 141. Mide kesiti (x40)

Resim 142. Böbrek kesiti (x40)

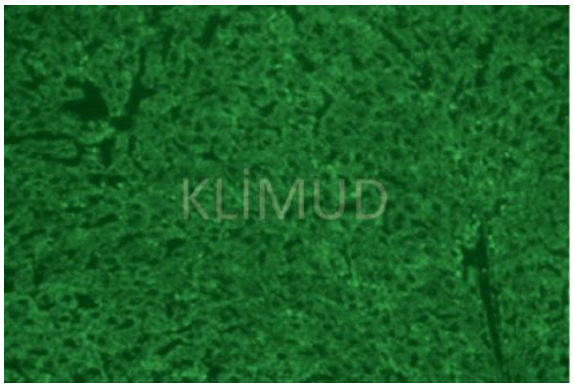

Resim 143. Karaciğer kesiti (x20)

Mikroskobik görünüm	**Böbrek kesiti:** Hem proksimal hem de distal tübüllerdeki hücrelerde benekli tarzda boyanma görülür. **Mide kesiti:** Tüm doku ve hücrelerde benekli tarzda boyanma görülür. Pariyetal hücreler de AMA pozitifliği nedeni ile boyanır. **Karaciğer kesiti:** Hepatositlerin sitoplazmalarında benekli tarzda boyanma görülür.
İlgili antijenler	Pirüvat dehidrojenaz E2 (PDC-E2), 2-oksoglutarat dehidrojenaz (OGDC) ve dallı zincirli 2-okso-asit dehidrojenaz (BCOADC)
İlişkili olduğu hastalıklar	Primer biliyer kolanjit

RAPOR ÖRNEĞİ

Sonuç	**AMA:** Pozitif (+++) **Titre:** (+++) 1/1000 - 1/3200 arasındaki fitrelerde pozitifliği işaret eder; kesin bir titre sonucu isteniyorsa yeni dilüsyonlu test istemi yapılması uygundur. **LKM:** Negatif **ASMA:** Negatif
Çalışma yöntemi	IIF
Çalışılan hücre/doku	Böbrek, mide ve karaciğer kesitleri
Referans değer	<1/100 titre - Negatif
Açıklama/öneri	AMA M2 antikorlarının varlığının araştırılması amacıyla otoimmün karaciğer paneli (immünoblot) ya da AMA M2 ELISA testi önerilir.

ASMA ile karışabilecek görüntüler

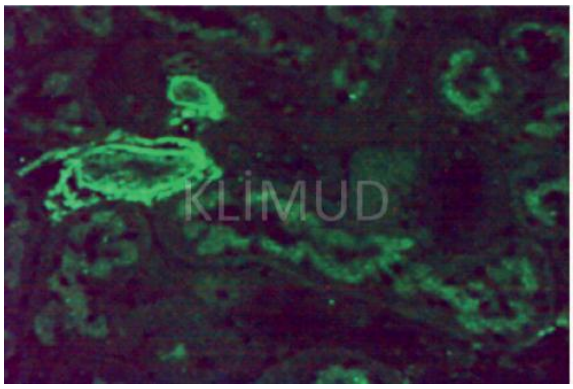

Resim 144. Böbrek kesitinde anti-elastin boyanması (x20)

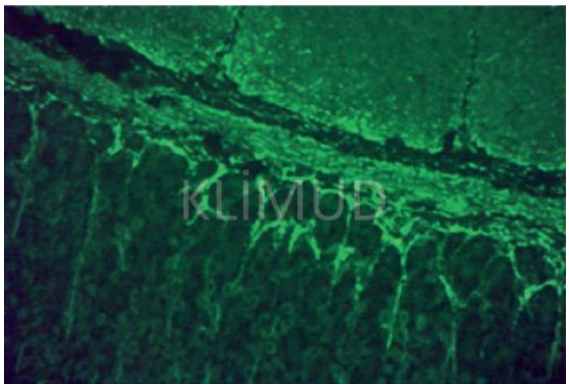

Resim 145. Mide kesitinde anti-elastin boyanması (x40)

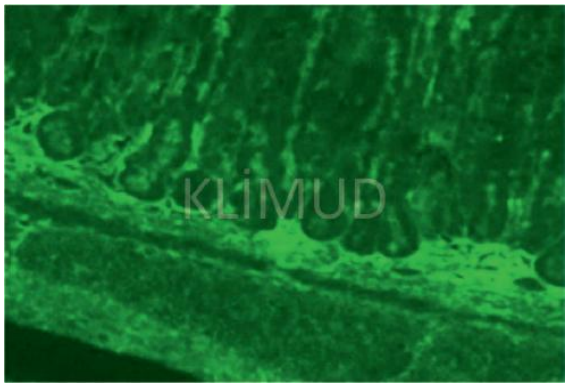

Resim 146. Mide kesitlerinde EMA pozitifliği görünümü (x20)

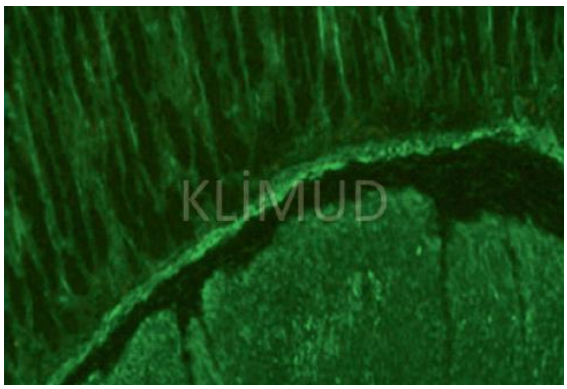

Resim 147. Mide kesitlerinde anti-vinkülin pozitifliği görünümü (x40)

Anti-elastin ya da anti-vinkülin gibi bazı antikorlar ASMA pozitifliğine benzer görüntüler oluşturabilirler. Ancak bu antikorların varlığında ASMA için tarif edilen tipik görüntüler (kas tabakalarında kurumuş toprak ya da ağaç kabuğu görüntüsü) görülmez. Damar kesitlerindeki boyanma ASMA pozitifliğindeki boyanmadan farklıdır.

Anti-elastin antikorları ve anti-vinkülin antikorlarının klinik önemi bilinmediğinden rapor edilmez!

Anti-LKM antikorları ile karışabilecek "fırçamsı kenar" (*brush border*) boyanması

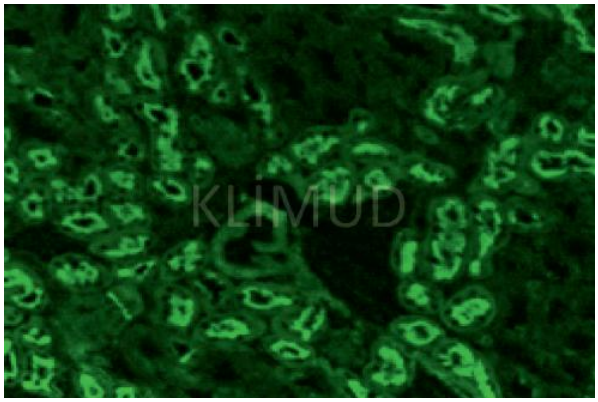

Resim 148. Sıçan böbreği (x20)

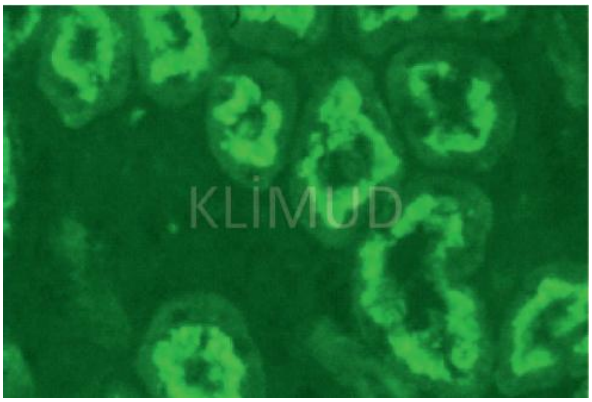

Resim 149. Sıçan böbreği (x40)

Proksimal tübüllerin iç kısmında bulunan fırçamsı kenarların (*brush border*) boyanması anti-LKM-1 pozitifliği olarak değerlendiril**me**melidir. Fırçamsı kenarların boyanmasının klinik bir anlamı olmadığı düşünülmektedir ve **rapor edilmez**!

AMA, ASMA ve LKM negatif örnek

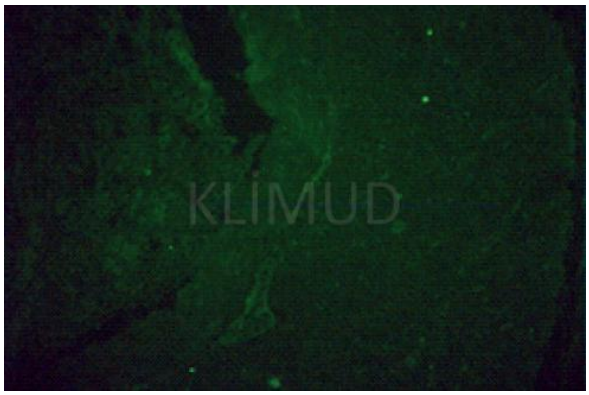

Resim 150. Böbrek ve mide kesiti(x20)

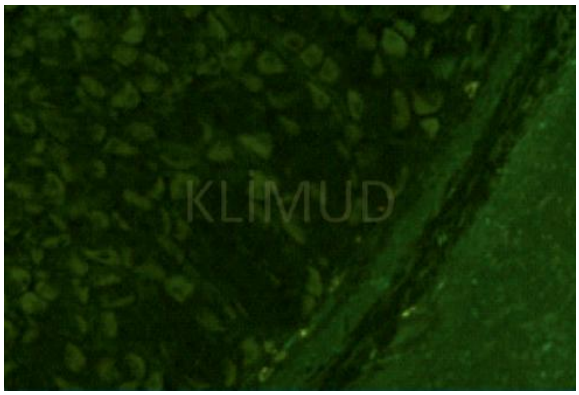

Resim 151. Mide kesiti (x40)

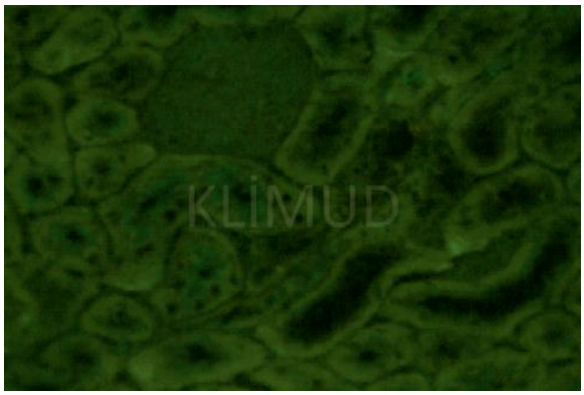

Resim 152. Böbrek kesiti (x40)

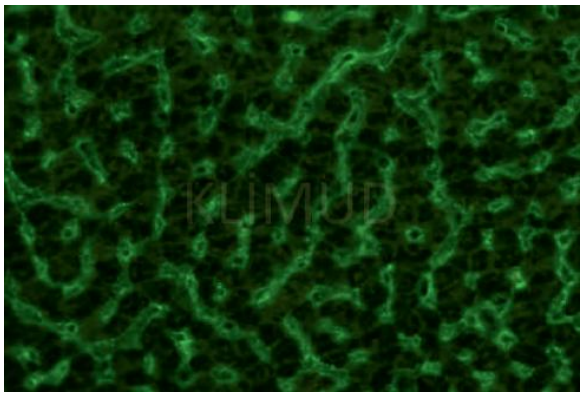

Resim 153. Karaciğer kesiti (x40)

Mikroskobik görünüm	**Böbrek kesiti:** Boyanma görülmez. **Mide kesiti:** Boyanma görülmez. **Karaciğer kesiti:** Hepatositlerde ya da safra kanaliküllerinde boyanma görülmez.
İlgili antijenler	-

RAPOR ÖRNEĞİ

Sonuç	**AMA:** Negatif **LKM:** Negatif **ASMA:** Negatif
Çalışma yöntemi	IIF
Çalışılan hücre/doku	Böbrek, mide ve karaciğer kesitleri
Referans değer	<1/100 titre - Negatif
Açıklama/öneri	

Otoimmün karaciğer hastalıklarının tanısında kullanılan algoritma

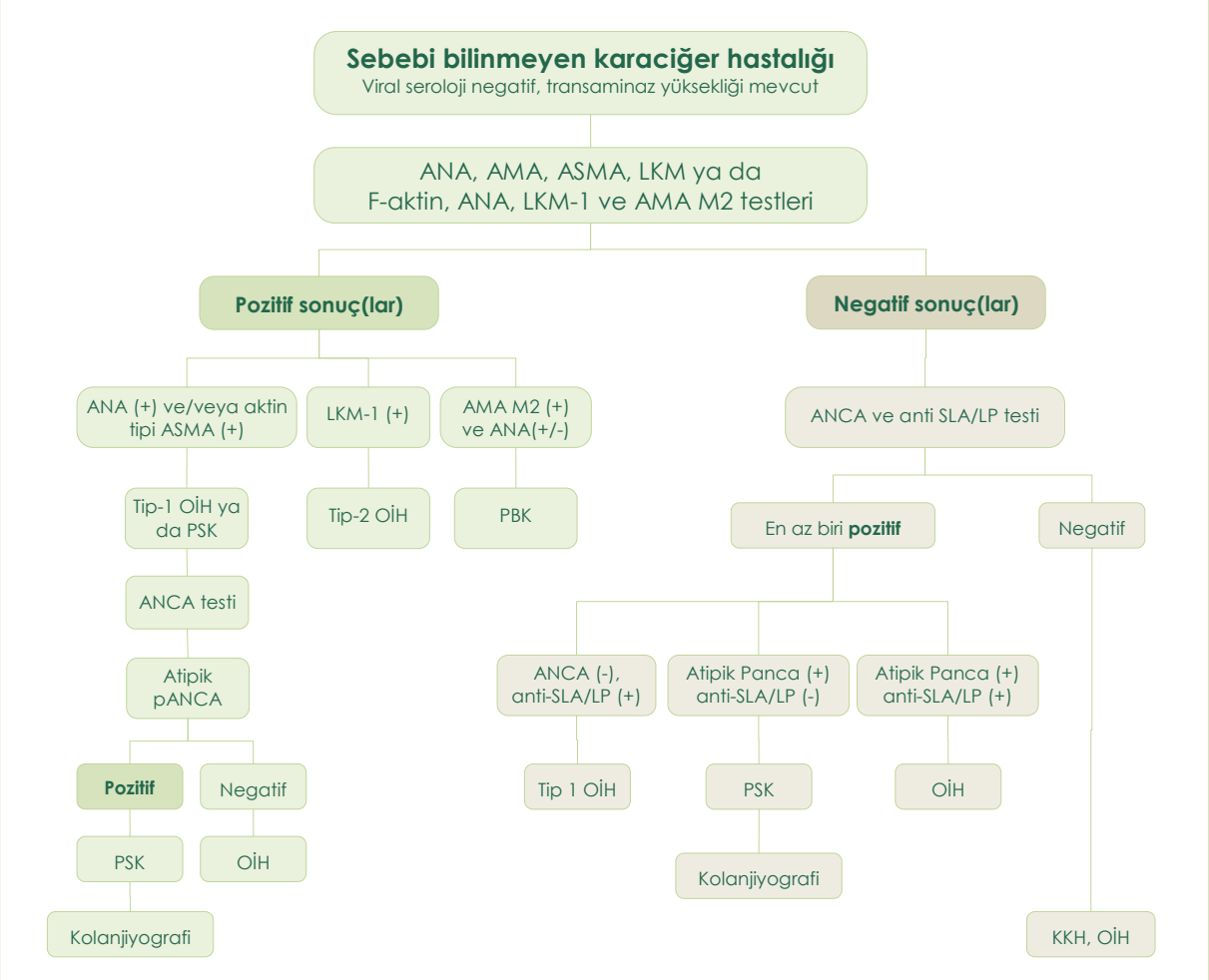

Şekil 25. Otoimmün karaciğer hastalıklarının tanısında kullanılan algoritma.

(*Kaynak:* https://www.arupconsult.com/Algorithms/UverDz.pdf)

Kısaltmalar – ANA, anti-nükleer antikor; AMA, anti-mitokondriyal antikor; ASMA, anti-düz kas antikoru; LKM, karaciğer-böbrek mikrozomal antikoru; ANCA, anti-nötrofil sitoplazmik antikor; Anti-SLA/LP, çözünebilir karaciğer antijeni/karaciğer pankreas antijeni; OİH, otoimmün hepatit; PBK, primer bilier kolanjit; PSK, primer sklerozan kolanjit; KKH, kronik karaciğer hastalığı; OİK, otoimmün kolanjit

Kaynaklar

1. Liaskou E, Hirschfield GM, Gershwin ME. Mechanisms of tissue injury in autoimmune liver diseases. *Semin Immunopathol* 2014;36(5):553- 68.
2. Washington MK. Autoimmune liver disease: overlap and outliers. *Mod Pathol* 2007;20(Supp 1):15-30.
3. Liberal R, Grant CR, Longhi MS, Mieli-Vergani G, Vergani D. Diagnostic criteria of autoimmune hepatitis. *Autoimmun Rev* 2014; 13:435-40.

4. Makol A, Watt KD, Chowdhary VR. Autoimmune hepatitis: A review of current diagnosis and treatment hepatitis research and treatment. *Hepat Res Treat* 2011;2011;390916. doi: 10.1155/2011/390916.
5. Boberg KM, Chapman RW, Hirschfield GM, Lohse AW, Manns MP, Schrumpf E; International Autoimmune Hepatitis Group. Overlap syndromes: the International Autoimmune Hepatitis Group (IAIHG) position statement on a controversial issue. *J Hepatol* 2011;54: 374- 85.
6. Strassburg CP. Autoimmune hepatitis. *Best Pract Res Clin Gastroenterol* 2010;24(5):667-82.
7. Christen U. The role of autoantibodies in autoimmune hepatitis type 2. *Immunotherapy* 2013;5:247-56.
8. Gleeson D, Heneghan MA. British Society of Gastroenterology. British Society of Gastroenterology (BSG) guidelines for management of autoimmune hepatitis. *Gut* 2011; 60:1611-29
9. Liberal R, Mieli-Vergani G, Vergani D. Clinical significance of autoantibodies in autoimmune hepatitis. *J Autoimmun* 2013; 46:17- 24.
10. Bogdanos DP, Invernizzi P, Mackay İR, Vergani D. Autoimmune liver serology: current diagnostic and clinical challenges. *World J Gastroenterol* 2008; 14:3374-87.
11. Bogdanos DP, Mieli-Vergani G, Vergani D. Autoantibodies and their antigens in autoimmune hepatitis. *Semin Liver Dis* 2009; 29:241-53.
12. Hennes EM, Zeniya M, Czaja AJ, Pures A, Dalekos GN, Krawitt EL, et al. Simplified criteria for the diagnosis of autoimmune hepatitis. *Hepatology* 2008; 48:169-76.
13. Poupon R. Primary biliary cirrhosis: a 2010 update. *J Hepatol* 2010; 52:745-58.
14. Hu O, Zhang FC, Li YZ, Zhang X. Primary biliary cirrhosis: what do autoantibodies tell us? *World J Gastroenterol* 2010; 16:3616-29.
15. Hu S, Zhao F, Wang Q, Chen WX. The accuracy of the anti- mitochondrial antibody and the M2 subtype test for diagnosis of primary biliary cirrhosis: a meta analysis. *Clin Chem Lab Med* 2014; 52:1533-42.
16. Zhang WC, Zhao FR, Chen i, Chen WX. Meta-analysis: diagnostic accuracy of antinuclear antibodies, smooth muscle antibodies and antibodies to a soluble liver antigen/liver pancreas in autoimmune hepatitis. PLoS One 2014;9: e92267.
17. Yimam KK, Bowlus CL. Diagnosis and classification of primary sclerosing cholangitis. *Autoimmun Rev* 2014; 13:445-50.

Bu sayfa bilerek boş bırakılmıştır

BÖLÜM 8

PERNİSİYÖZ ANEMİ VE TANIDA KULLANILAN OTOANTİKORLAR

Pernisiyöz anemi

Pernisiyöz anemi pariyetal hücreler ve pariyetal hücrelerden salgılanan intrinsik faktöre karşı otoantikor oluşumu ile karakterize olan, mide mukozasında atrofi, pariyetal hücre sayısında ve B12 vitamini emiliminde azalma sonucu eritropoez ve miyelin sentezinde azalma ile seyreden hematolojik ve gastrik immünolojik bir hastalıktır. Pernisiyöz anemi insidansının 100.000'de 10-20 olduğu düşünülmektedir. Kadın ve erkeklerde görülme sıklığı eşit olup hastalık genellikle 30 yaş ve sonrasında ortaya çıkmaktadır. Hastalarda megaloblastik anemi görülür. En sık görülen bulgular yorgunluk, solukluk, baş dönmesi ve taşikardidir.

Tanıda kullanılan otoantikorlar

Anti-pariyetal hücre antikorları (APCA, PCA): Pernisiyöz anemi hastalığının erken evrelerinde %80~90 oranında saptanabilir. Hastalığın ileri döneminde APCA pozitifliği sıklığı %55'lere kadar düşebilir. Bu antikorların varlığı IIF yöntemi ile değerlendirilir. Bu amaçla sıçan ya da maymun mide dokusunun kullanılması önerilmektedir. Midede bulunan pariyetal hücreler ve diğer salgı bezlerinin görünümü **Şekil 26**'da şematize edilmiştir.

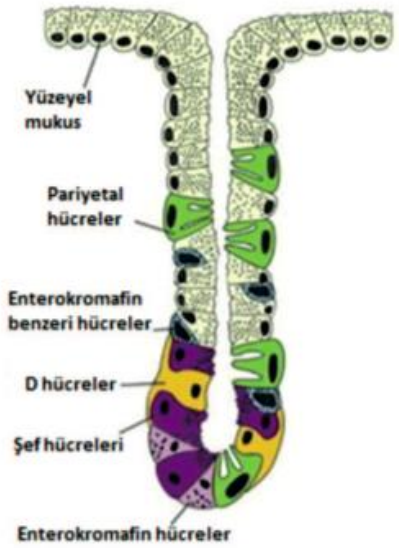

Şekil 26. Midede salgı yapan hücrelerin görünümü (http://clinicalgate,com/gastric-secretion sayfasından uyarlanmıştır).

Midede salgı yapan diğer hücrelere karşı oluşan otoantikorlar APCA pozitifliğine benzer görüntüler oluşturabilir. Bu nedenle hücrelerin yerleşim yerleri göz önünde bulundurularak APCA pozitifliği ile ayırıcı tanısı yapılmalıdır.

Anti-pariyetal hücre antikorları (APCA, PCA)

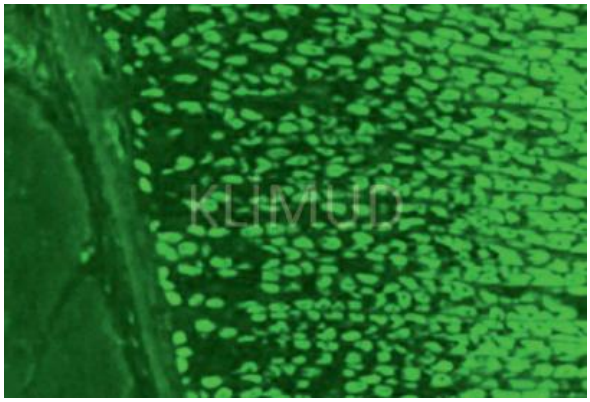

Resim 154. Maymun midesi (x20)

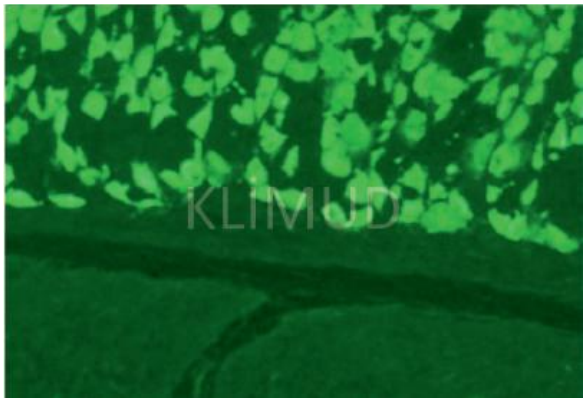

Resim 155. Maymun midesi (x40)

Mikroskobik görünüm	Mide dokusunda bulunan pariyetal hücrelerin sitoplazmalarında boyanma görülür.
İlgili antijenler	Pariyetal hücreler ve intrinsik faktör
İlişkili olduğu hastalıklar	Pernisiyöz anemi

RAPOR ÖRNEĞİ

Sonuç	**APCA:** Pozitif (+++) **Titre:** (+++) sonuç 1/100 - 1/320 arasındaki titrelerde pozitifliği işaret eder; kesin bir titre sonucu isteniyorsa yeni dilüsyonlu test istemi yapılması uygundur.
Çalışma yöntemi	IIF
Çalışılan hücre/doku	Böbrek, mide ve karaciğer kesitleri
Referans değer	<1/100 titre - Negatif
Açıklama/öneri	

APCA pozitifliği ile karışabilecek görüntüler

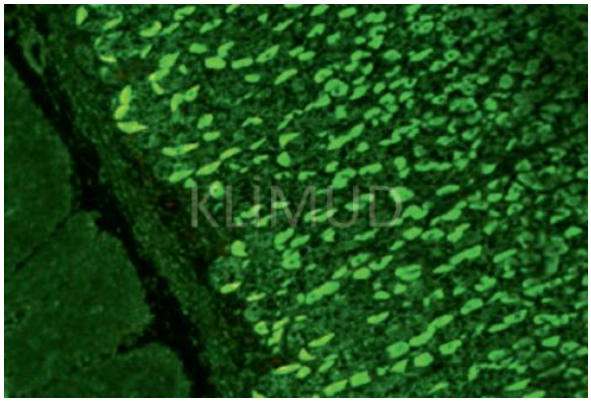

Resim 156. AMA pozitifliği- Maymun midesi (x20)

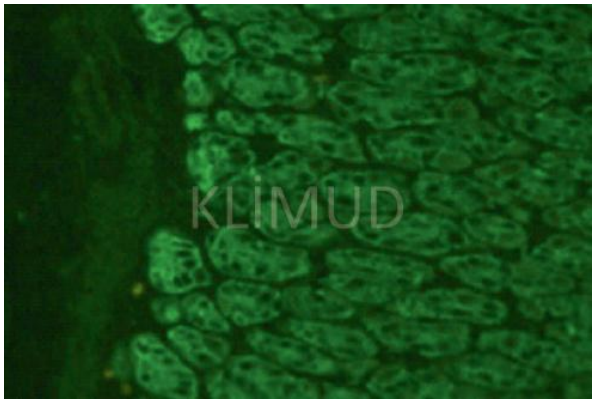

Resim 157. Anti-vimentin antikorları- Maymun midesi (x40)

Sıçan midesinde AMA pozitifliğinde de pariyetal hücreler boyanabilir, Ayırıcı tanı için AMA'nın bertaraf edilebildiği, üre ile muamele edilmiş maymun mide dokuları kullanılabilir!

Serumda heterofil antikorların bulunması durumunda da APCA pozitifliğine benzer boyanmalar görülebilir.

APCA negatif örnek

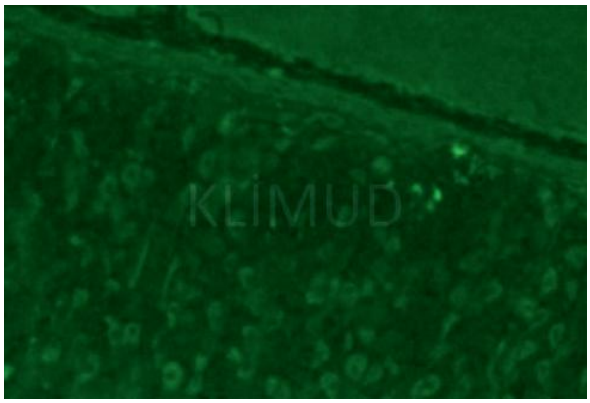

Resim 158. Maymun midesi (x40)

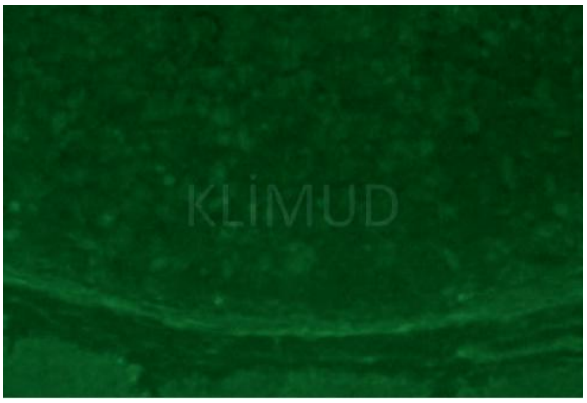

Resim 159. Maymun midesi (x40)

Mikroskobik görünüm	Pariyetal hücrelerde boyanma görülmez.
İlgili antijenler	-
İlişkili olduğu hastalıklar	-

RAPOR ÖRNEĞİ

Sonuç	**APCA:** Negatif
Çalışma yöntemi	IIF
Çalışılan hücre/doku	Maymun midesi
Referans değer	<1/100 titre - Negatif
Açıklama/öneri	

Kaynaklar

1. Bizzaro N, Antico A. Diagnosis and classification of pernicious anemia. *Autoimmun Rev* 2014;13:565-8.
2. Rojas Hernandez CM, Oo TH. Advances in mechanisms, diagnosis, and treatment of pernicious anemia. *Discov Med* 2015; 19:159-68.
3. Annibale B, Lahner E, Fave GD. Diagnosis and management of pernicious anemia. *Curr Gastroenterol Rep* 2011; 13:518-24.

BÖLÜM 9

SİSTEMİK VASKÜLİTLER VE TANIDA KULLANILAN OTOANTİKORLAR

Sistemik vaskülitler

Vaskülit, kan damarlarının inflamasyonu sonucunda ilgili damar tarafından beslenen doku ve organlarda beslenme bozukluğu gelişmesi ile oluşan bir hastalıktır. Vaskülitler, temel olarak, nadir görülen primer vaskülitler ve daha sık görülen sekonder (ilaç, enfeksiyon, kollajen doku hastalıkları ve malignensilere bağlı) vaskülitler olmak üzere ikiye ayrılır. Primer vaskülitlerin pek çoğunda neden bilinmemekle birlikte otoimmün olaylar sıklıkla altta yatan mekanizma olarak tanımlanmaktadır. Primer vaskülitler tuttukları damar çapına göre büyük, orta çaplı ve küçük damar vaskülitleri olarak sınıflandırılırlar.

a. **Büyük damar vaskülitleri:** Temporal arterit, Takayaşu arteriti, izole aortit.

b. **Orta çaplı damar vaskülitleri:** Kawasaki hastalığı, poliarteritis nodosa.

c. **Küçük damar vaskülitleri:** Anti-nötrofil sitoplazmik antikor (anti-neutrophil cytoplasmic antibodies, ANCA) ilişkili vaskülitler ve immün kompleks aracılı küçük damar vaskülitleri olarak ikiye ayrılır.

ANCA ilişkili küçük damar vaskülitleri içinde yer alan üç hastalık, eskiden Wegener granülomatozu (WG) adıyla bilinen polianjiitisli granülomatozis (GPA), mikroskobik polianjiitis (MPA) ve eskiden Churg-Strauss adıyla bilinen eozinofilik polianjiitisli granülomatozistir (EGPA). ANCA testleri, küçük damar vaskülitlerinin tanısında ve inflamatuvar aktivitenin gözlenmesinde kullanılır.

İmmün kompleks aracılı küçük damar vaskülitleri içinde anti-glomerül bazal membran (GBM) hastalığı, kriyoglobulinemik vaskülitler, IgA vasküliti gibi hastalıklar bulunur. Bu hastalıklar da ANCA ilişkili vaskülitlere benzerlikleri olması nedeniyle ayırıcı tanıda önemlidirler. Ayırıcı tanıda yardımcı olması amacıyla bazı laboratuvarların ANCA ve anti-GBM otoantikorlarını eş zamanlı olarak test ettiği bilinmektedir. Görüldüğü üzere ANCA, bir hastalık grubuna isim vermesi açısından önemli bir otoantikordur.

ANCA'nın vaskülitte önemli olabileceği görüşü ilk olarak 1982'de Davies ve arkadaşlarının nekrotizan glomerülonefriti olan hastaların serumlarında "anti-nötrofil otoantikorlar"ın varlığını ve bunların viral enfeksiyonlarla bağlantısı olabileceğini rapor etmesiyle başlamıştır. 1985 yılında, bir grup araştırmacı anti-sitoplazmik otoantikor olarak isimlendirilen anti-nötrofil antikorun farklı bir vaskülit formu (GPA=WG) ile güçlü bir ilişkisi olduğunu göstermiştir. Sonraki araştırmalarda anti-sitoplazmik otoantikorların GPA için sitoplazmik paternde (c-ANCA), MPA için ise perinükleer paternde (p-ANCA) tutuluma neden olduğu gösterilmiştir. Daha sonra bu farklı görüntüye neden olan hedef antijenler saptanmış ve c-ANCA görünümü için hedef antijenin proteinaz 3 (PR3), p-ANCA görünümü için hedef antijenin miyeloperoksidaz (MPO) olduğu gösterilmiştir.

Patogenez

ANCA, sadece ANCA ilişkili vaskülitlerin tanısında kullanılan bir otoantikor olmayıp, nötrofilleri aktive etmesi ve ardından endoteliyal hücre hasarı ve vaskülite neden olması açısından patogenezde de önemlidir.

Nötrofillerde dört farklı tipte granül bulunur. Bunlar, primer (azurofilik granüller), sekonder (özgün granüller), jelatinaz granülleri ve sekretuvar granüllerdir. Azurofilik granüller içerisinde bulunan enzimler, MPO, nötrofil elastaz, katepsin G, PR3, azurosidin, bakterisidal/permiabilite arttırıcı protein (BPI) ve defensinlerdir. Spesifik granüller içinde ise laktoferrin, lizozim, kollagenaz, vb enzimler bulunur. ANCA'da pek çok antijenik hedef tanımlanmış olsa da klinik ile ilişkili olanlar sıklıkla PR3 ve MPO'ya karşı oluşanlardır. PR3 29 kD'luk bir serin proteazdır. Dokuyu yıkarak nötrofillerin inflamatuvar odağa geçişlerine izin verir. Ayrıca nötrofil olgunlaşmasında da görevlidir. MPO ise hipoklorit ve reaktif oksijen moleküllerinin oluşumuna ve bakterisidal etkiye neden olan bir enzimdir.

ANCA hedefi olan antijenler, istirahatteki nötrofillerin sitoplazmik granüllerinde "bir kalkan içinde" bulunurlar. Ancak sitokinler ve mikrobiyal ürünler tarafından tetiklenen nötrofillerde bu granül içerikleri nötrofil plazma membranının dış bölgesine göç ederler ve ANCA'nın bağlanmasına olanaklı hale gelirler. Granül proteinlerinin (*örn.*, PR3) nötrofil ve monosit yüzeyinde sitokin aracılı ekspresyonu ANCA'nın yüzey antijenleri ile etkileşimine yol açar. Bu etkileşim sonucunda nötrofiller aktive olur (*örn.*, solunumsal patlama, degranülasyon, vb.) nötrofil aktin iskelet yapısı bozulur, hücre şekli bozularak kapiller sekestrasyon gözlenir ve endotel ile etkileşim sonucunda da endotel hasarı oluşur. PR3 eksprese eden apopitotik nötrofillerin ANCA ile etkileşimi sonucunda makrofajlar tarafından temizlenme işlemi artar ve interlökin (IL)-I, IL-8 ve tümör nekrozis faktör-alfa (TNF-a) salınımı şeklinde proinflamatuvar yanıta neden olur. Ancak bu bilgilerin sonunda ANCA üretimini neyin tetiklediği henüz net olarak bilinmemektedir. ANCA ilişkili vaskülit patogenezinin merkezinde, nötrofillerin ANCA tarafından aktivasyonu yer alır.

Hastalık aktivitesinin belirlenmesinde PR3 ANCA titre takibi önemlidir.

Relapslar öncesinde ANCA'da pozitifleşme ya da titre artışı olduğu bildirilmektedir.

ANCA titre artışları özellikle renal tutulum görülen vaskülitlerde prediktif değere sahiptir.

ANCA ilişkili vaskülitler

ANCA ilişkili vaskülitler, MPO-ANCA veya PR3-ANCA ile ilişkili, az immün kompleks birikiminin olduğu veya hiç olmadığı, baskın olarak küçük damarları (kapillerler, venüller, arterioller ve küçük arterler) etkileyen nekrotizan vaskülitlerdir.

Mikroskobik polianjiitis (MPA) sık olarak böbreklerin ve daha az sıklıkla akciğerlerin tutulduğu küçük damar vaskülitidir. Diğer ANCA ilişkili vaskülitlerin aksine granülomatoz inflamasyon gözlenmez. Hastalık 65-75 yaşlarda pik yapar. Avrupa kaynaklı çalışmalara göre toplam yıllık insidans 2-8 olgu/milyon'dur. Erkeklerde kadınlara göre daha fazladır. Çocukluk döneminde nadirdir.

Polianjiitisli granulomatozis'te (GPA) üst ve alt solunum yollarını etkileyen nekrotizan granülomatoz inflamasyon vardır. Büyük, orta ve küçük damarları tutan arterit gözlenir. Nekrotizan glomerülonefrit de sıktır. Etiyolojisi bilinmemektedir. İngiliz kaynaklarına göre yıllık insidansı milyonda 8,5, ABD'de yıllık prevalansı milyonda 30 olarak bildirilmektedir. Erkek ve kadınlarda eşit sıklıkta gözlenir. Tanı anında yaş genellikle 40-50'dir.

Eozinofilik polianjiitisli granulomatozis'te (EGPA) sıklıkla solunum yollarını tutan eozinofilden zengin nekrotizan granülomatöz inflamasyon olur. Daha baskın olarak küçük ve orta çaplı damarları etkileyen nekrotizan vaskülit, astma ve eozinofili gözlenir. Nazal polip sık görülür. İnsidansı milyonda 0,9-4,0 olarak bildirilmektedir.

Klinikte ANCA ilişkili vaskülitlerin ortak özellikleri vardır ve aralarında ayrım yapmak zordur.

Vaskülitler dışında ANCA pozitifliği gözlenebilen hastalıklar

Yukarıda belirtilen hastalıklar dışında da glomerulonefrit tablolarında ANCA pozitifliği gözlenebilir. Anti-GBM hastalığında %30 oranda ANCA pozitifliği bildirilmektedir. ANCA ilişkili vaskülitler ile ayırıcı tanıda anti-GBM antikorlarının belirlenmesi önemlidir. ANCA'nın pozitif saptanabildiği hastalıklar ve seropozitiflik oranlan **Tablo 12**'de verilmektedir.

Tablo 12. cANCA ve pANCA'nın hedef antijenleri, ilişkili olduğu hastalıklar ve seropozitiflik oranlan

IIF paterni	Antijenler	Hastalıklar	Sero-pozitiflik (%)
cANCA	PR3	Polianjiitisli granülomatozis (GPA, WG)	80-90
		Mikroskobik polianjiitis	20-40
		Primer "pauciimmune" kresent glomerülonefrit	20-40
		Eozinofilik polianjiitisli granülomatozis (EGPA, Churg-Strauss sendromu)	35
pANCA	MPO	Mikroskobik polianjiitis	42-70
		Primer "pauciimmune" kresent glomerülonefrit	50
		Eozinofilik polianjiitisli granülomatozis (EGPA, Churg-Strauss sendromu)	18-60
	Katalaz	Ülseratif kolit	50-70
	Alfa enolaz	Crohn hastalığı	10-30
	Aktin	Aktif romatoid artrit	30
	Laktoferrin	İlaca bağlı vaskülit	?
	Elastaz	Primer sklerozan kolanjit	87
	Katepsin G	Tip 1 otoimmün hepatit	70-90
	Defensin	Primer biliyer siroz	30
Atipik ANCA	BPI	İlaca bağlı vaskülit	
	MPO	İnflamatuvar bağırsak hastalıkları	
	Katepsin G	Romatoid artrit	

İnflamatuvar bağırsak hastalıklarından ülseratif kolit ve Crohn hastalığının birbirinden ayrımında ANCA ve anti-*Saccharomyces cerevisiae* antikorlarının (ASCA) değerlendirilmesinin yararlı olduğu belirtilmiştir. Ülseratif kolitli hastalar sıklıkla pANCA pozitif, ASCA negatif iken, Crohn hastalarının pANCA negatif, ASCA pozitif olma olasılığı daha yüksektir.

ANCA belirlenmesinde kullanılan yöntemler

ANCA yukarıda sayılan hastalıkların, özellikle de vaskülitlerin tanısında veya dışlanmasında ve hastalık progresyonunun belirlenmesinde önemlidir. Vaskülit dışı hastalıklarda ANCA değerlendirmesi ile ilgili, 2003 yılında yayınlanan rehberde genel olarak ANCA değerlendirmelerinde kalite kontrol koşullarına, yorumlara ve önerilere yer verilmiştir. ANCA değerlendirmesinde ilk basamak IIF yöntemi ile normal periferal kan nötrofillerinde ANCA varlığını tarama ve ardından ELISA yöntemiyle PR3-ANCA veya MPO-ANCA'ların spesifik olarak tanımlanmasıdır. Monospesifik olarak PR3-ANCA veya MPO-ANCA'yı saptayan ELISA kitleri olduğu kadar, eş zamanlı olarak PR3, MPO, BPI, elastaz, katepsin G, lizozim ve laktoferrini saptayabilen ANCA profil ELISA kitleri de mevcuttur.

Son yıllarda geliştirilen bazı IIF kitleri sayesinde eş zamanlı olarak hastadaki ANCA varlığı taranırken, aynı serum örneğinde farklı bir substrat üzerinde PR3-ANCA veya MPO-ANCA varlığı da belirlenebilmektedir.

IIF testi ile ANCA değerlendirmesi

ANCA değerlendirmesinde ilk basamak periferal kan nötrofillerinden hazırlanmış substratta IIF yöntemi ile tarama yapmaktır, ilk değerlendirilmesi gereken substrat etanolle fikse edilmiş granülositlerdir. Çünkü perinükleer ve sitoplazmik ANCA ayrımı sadece bu substratta yapılabilir. Kullanılacak serum dilüsyonu 1/10'dur, kullanılan konjugat IgG türü olmalıdır. Bu substrattaki çalışma sonrasında esas olarak iki farklı patern saptanır:

c-ANCA: Sitoplazmik tipte, nötrofil sitoplazmasına yayılmış dağınık granüler bir tutulum ve floresan boyanmada santral intralobüler kuvvetlenme vardır. Hücre çekirdeği tutulmamıştır.

p-ANCA: Perinükleer tipte ise, hücre çekirdeği çevresini kurdele tarzında saran ve nükleer bölgeye uzanan düzgün bir floresan gözlenir (**Şekil 27**).

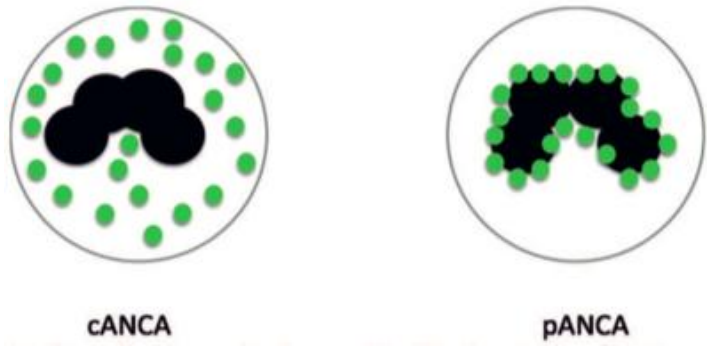

Şekil 27. Etanolle fikse edilmiş granülositlerde görülen ANCA pozitiflikleri.

Bu farklı boyanmanın nedeni şudur: Alkolle tespit öncesinde, formalin gibi, proteinleri oldukları yere fikse eden bir fiksatife konmazlarsa, yani sadece etanol ile fikse edilirlerse MPO, laktoferrin, elastaz, katepsin G ve bazik proteinler gibi çözünür granül elemanları, nükleusa doğru kayarak bağlanırlar ve perinükleer boyanmaya yol açarlar. Bunda da test koşullarında pozitif yüklü granül içeriklerinin negatif yüklü nükleer membran tarafından elektriksel olarak çekilmesinin rol oynadığı düşünülmektedir.

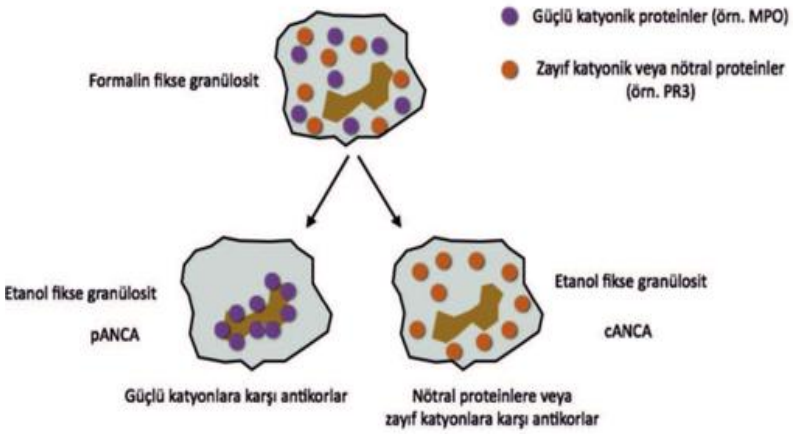

Şekil 28. Etanol ve formalin ile fikse edilmiş granülositlerde görülen ANCA pozitifliği

Kaynak: Hoffman GS, Specks U: Antineutrophil cytoplasmic antibodies. *Arthritis Rheum* 1998; 41:1521-1537'den uyarlanmıştır.

Bu iki esas paterninin dışında "atipik ANCA" olarak tanımlanan a-ANCA paterni de mevcuttur. Daha nadir görülen bu paternde sitoplazmik ve perinükleer paternler beraber gözlenir. Genellikle cANCA'da gözlenen santral intralobüler kuvvetlenme gözlenmez ya da sitoplazma granüler değil yaygın boyanma gösterir. Hedef antijenin daha sık olarak BPI olduğu gösterilmiştir. Atipik ANCA'nın ilaca (en sıklıkla propil tiyourasil, hidralazin) bağlı vaskülitler, kronik hastalıklar, inflamatuvar bağırsak hastalıkları veya romatoid artrit ile ilişkili olduğu düşünülmektedir.

Etanol ile fikse edilmiş substratta perinükleer-sitoplazmik ayrımı yapıldıktan sonra formalinle fikse edilmiş granülosit substratı değerlendirilir. Formalin, granüllerin göçüne izin vermeyip sitoplazmada oldukları yere sabitlediği için floresan boyanma sadece sitoplazmada dağınık şekildedir. Ancak bazı ANCA tiplerinin formaline duyarlı olması nedeniyle formalinle fikse edilen granülositlerde saptanmadığı (ANCA pozitif-formaline duyarlı) belirtilmiştir; *örn*., BPI, laktoferrin, katepsin G gibi. Dolayısıyla her iki substrat beraber incelendiğinde hem perinükleer ve sitoplazmik ayrımı hem de hedef antijeni tanımlamada formalin duyarlı-dirençli ayrımı yapılabilir.

ANCA'nın IIF yöntemiyle değerlendirilmesinde dikkat edilmesi gereken önemli bir nokta hasta serumunda eşlik edebilecek ANA varlığıdır. ANCA çalışmasındaki dilüsyonun 1/10 olduğunu düşündüğümüzde bu dilüsyonda özellikle pANCA'yı maskeleyebilecek ANA pozitifliği değerlendirmelerde sorun yaratabilmektedir. Bu nedenle ANA pozitifliği görülen serum örneklerinde MPO-ANCA ve PR3-ANCA ELISA çalışılması önerilmektedir. Tek başına var olan ANA'nın formalin fikse granülosit substratında kaybolduğu ya da sadece nükleer boyanmayla devam ettiği bilinmektedir. Ancak pANCA'ya eşlik eden ANA varlığında maskelenen pANCA'yı ortaya çıkarmak için bazı üretici firmalar etanol fikse granülosit ve formalin fikse granülosit substratlarının yanına dağınık şekilde granülositler içeren HEp-2 substratı eklemiştir. ANCA'ya eşlik eden ANA varlığı durumunda bu substrattaki HEp-2 hücre çekirdekleri floresan almıştır. Ancak granülosit çekirdekleri hem ANA hem de pANCA nedeniyle daha fazla floresan boya aldıkları için HEp-2 hücrelerinden daha parlak görünürler.

Etanol fikse granülosit substratında çekirdek içi tutulum nedeniyle hastada eşlik eden ANA düşünülüyorsa HEp-2 substratı değerlendirilmeli, hasta raporunda ANA IIF çalışılması önerilmelidir. (ANCA testinde tarama dilüsyonunun 1/10 olduğu akılda tutulmalıdır!)

Serumda ANA ile birlikte pANCA da varsa HEp-2 substratında dağınık şekilde bulunan granülositlerin floresan şiddeti tek başına HEp-2 hücrelerinden daha fazladır.

2017 yılı uzlaşı raporuna göre ANCA testleri ile ilişkili olarak güncel bilgiler:

- Test istemi yapılırken klinik bulgulara dayanan bir strateji izlenmelidir.
- İlk tarama yöntemi olarak yüksek kaliteli PR3-ANCA ve MPO-ANCA için antijene özgül testler kullanılmalıdır. (Henüz rutin uygulamada kullanılmamaktadır).
- PR3-ANCA ve MPO-ANCA'nın her ikisi için de sonuç negatif ise ve halen küçük damar vaskülitleri için güçlü klinik şüphe varsa; diğer immünolojik testlerin ve/veya IIF'in kullanılması ya da deneyimli bir laboratuvara yönlendirilmesi önerilir. İkinci bir testin veya IIF'in uygulanması düşük pozitif test sonuçlarına sahip olgularda özgüllüğü belirgin şekilde artıracaktır.
- Negatif PR3-ANCA ve MPO-ANCA sonucu durumunda ANCA ilişkili vaskülit tanısı dışlanamaz.
- Pozitif PR3-ANCA ve MPO-ANCA sonucu sadece ANCA ilişkili vaskülit tanısında yardımcıdır, tek başına tanısal değildir.
- Antikor seviyelerinin dikkate alınması klinik yorumlamayı geliştirir.
- Bu yenilenmiş uzlaşı önerileri özellikle GPA ve MPA gibi vaskülitlerin tanısında geçerlidir, fakat IBH, OIH ve ilaç ilişkili otoimmünite tanısı için yardımcı test olarak geçerli değildir.

pANCA formalin dirençli (MPO ANCA)

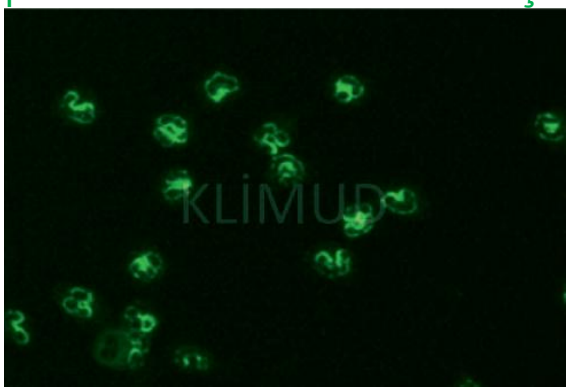

Resim 160. Etanolle fikse granülositler (x40)

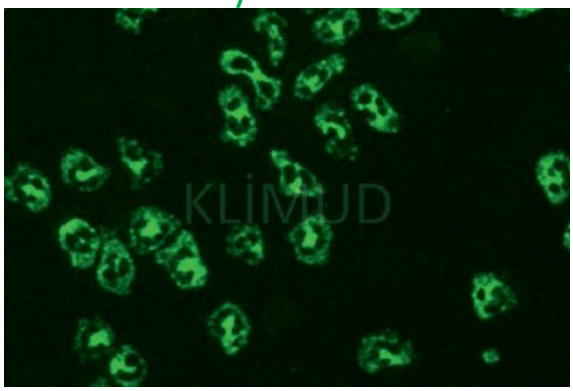

Resim 161. Formalinle fikse granülositler (x40)

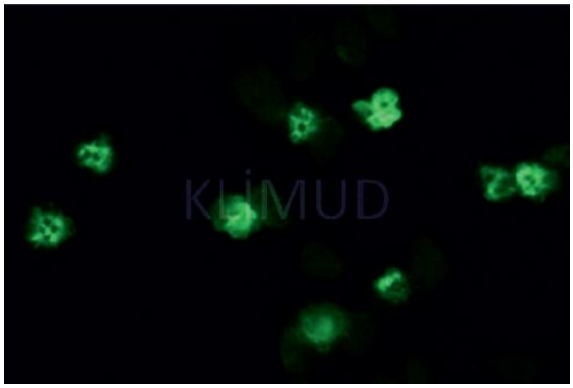

Resim 162. Granülosit içeren HEp-2 hücreleri (x40)

Mikroskobik görünüm	**Etanolle fikse granülositler:** Nükleus membranı çevresini kurdele tarzında floresan boyanma görülür. **Formalinle fikse granülositler:** Sitoplazmada dağınık granüller şeklinde floresan boyanma görülür. ANA pozitifliği olmadığı için HEp-2 hücrelerinde çekirdeklerde boyanma yoktur. Dağınık şekilde bulunan granülositlerde çekirdek çevrelerinde boyanma vardır.
İlgili antijenler	Miyeloperoksidaz (MPO)
İlişkili olduğu hastalıklar	Mikroskobik polianjiitis (MPA), eozinofilik polianjiitisli granülomatozis (EGPA, Churg-Strauss sendromu), primer "pauciimmune" kresent glomerülonefrit

RAPOR ÖRNEĞİ

Sonuç	**ANCA:** Pozitif (++) **Patern:** pANCA formalin dirençli **Titre:** (++) sonuç 1/32 - 1/100 arasındaki titrelerde pozitifliği işaret eder; kesin bir titre sonucu isteniyorsa yeni dilüsyonlu test istemi yapılması uygundur.
Çalışma yöntemi	IIF
Çalışılan hücre/doku	Etanolle fikse granülositler, formalinle fikse granülositler, granülosit içeren HEp-2 hücreleri*
Referans değer	<1/10 titre - Negatif
Açıklama/öneri	MPO ANCA ELISA testi çalışılması önerilir.

* Granülosit içeren HEp-2 hücreleri kullanılıyorsa çalışılan hücre/doku bölümünde belirtilebilir.

cANCA formalin dirençli (PR3 ANCA)

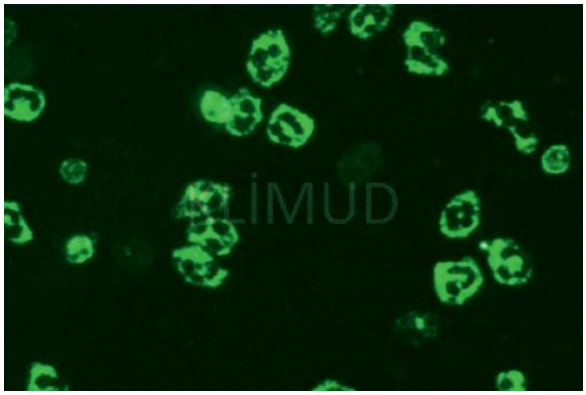

Resim 163. Etanolle fikse granülositler (x40)

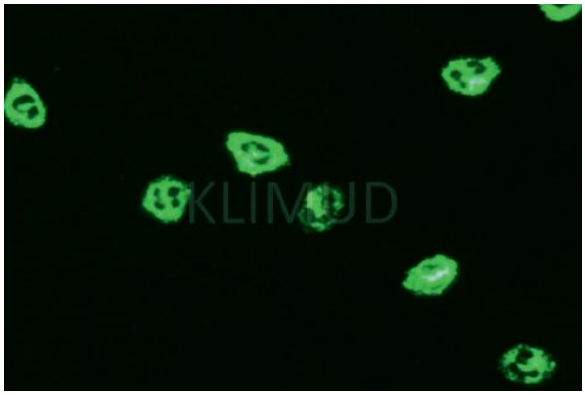

Resim 164. Formalinle fikse granülositler (x40)

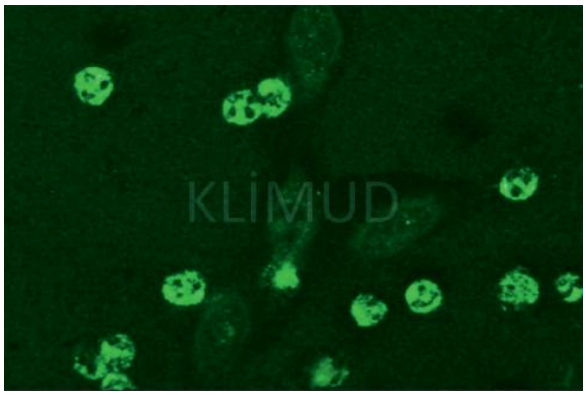

Resim 165. Granülosit içeren HEp-2 hücreleri (x40)

Mikroskobik görünüm	**Etanolle fikse granülositler:** Sitoplazmada dağınık granüller ve santral intralobüler kuvvetlenme şeklinde floresan boyanma görülür. **Formalinle fikse granülositler:** Sitoplazmada dağınık granüller şeklinde floresan boyanma görülür. ANA pozitifliği olmadığı için HEp-2 hücrelerinde çekirdeklerde boyanma yoktur. Dağınık şekilde bulunan granülositlerde sitoplazmik boyanma vardır.
İlgili antijenler	Proteinaz 3 (PR3)
İlişkili olduğu hastalıklar	Polianjiitisli granülomatozis (GPA, WG), mikroskobik polianjiitis, primer "pauci immune" kresent glomerülonefrit, eozinofilik polianjiitisli granülomatozis (EGPA, Churg-Strauss sendromu)

RAPOR ÖRNEĞİ

Sonuç	**ANCA:** Pozitif (+++) **Patern:** cANCA formalin dirençli **Titre:** (+++) sonuç 1/100 - 1/320 arasındaki titrelerde pozitifliği işaret eder; kesin bir titre sonucu isteniyorsa yeni dilüsyonlu test istemi yapılması uygundur.
Çalışma yöntemi	IIF
Çalışılan hücre/doku	Etanolle fikse granülositler, formalinle fikse granülositler, granülosit içeren HEp-2 hücreleri
Referans değer	<1/10 titre - Negatif
Açıklama/öneri	PR3 ANCA ELISA testi çalışılması önerilir.

pANCA formalin duyarlı

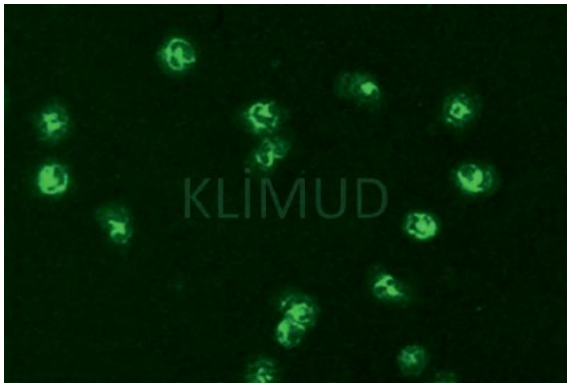

Resim 166. Etanolle fikse granülositler (x40)

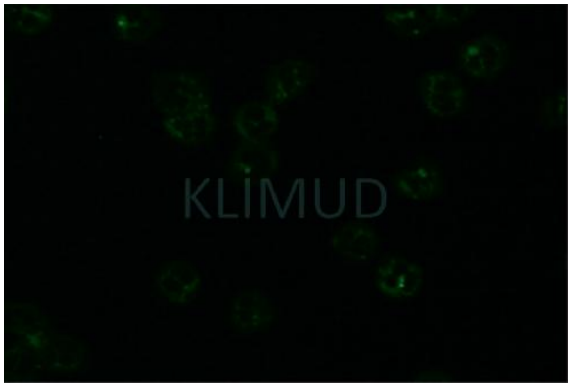

Resim 167. Formalinle fikse granülositler (x40)

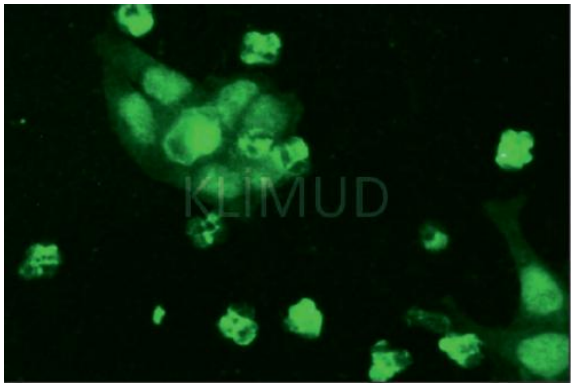

Resim 168. Granülosit içeren HEp-2 hücreleri (x40)

Mikroskobik görünüm	**Etanolle fikse granülositler:** Nükleus membranı çevresini kurdele tarzında saran floresan boyanma olur. **Formalinle fikse granülositler:** Floresan boyanma gözlenmez. Etanolle fikse granülositteki floresan görünümünün ANA-nükleer membran pozitifliğinden ayrımı için HEp-2 hücreleri de incelenmelidir. Eşlik eden ANA yoksa çekirdeklerde boyanma gözlenmez. Arada dağınık halde bulunan granülositlerde nükleus membranı çevresinde floresan boyanma görülür.
İlgili antijenler	
İlişkili olduğu hastalıklar	Ülseratif kolit, Crohn hastalığı, primer sklerozan kolanjit, SLE, romatoid artrit (laktoferrin)

RAPOR ÖRNEĞİ

Sonuç	**ANCA:** Pozitif (++) **Patern:** pANCA formalin duyarlı **Titre**: (++) sonuç 1/32-1/100 arasındaki titrelerde pozitifliği işaret eder; kesin bir titre sonucu isteniyorsa yeni dilüsyonlu test istemi yapılması uygundur.
Çalışma yöntemi	IIF
Çalışılan hücre/doku	Etanolle fikse granülositler, formalinle fikse granülositler, granülosit içeren HEp-2 hücreleri
Referans değer	<1/10 titre - Negatif
Açıklama/öneri	Hedef antijenin belirlenmesi isteniyorsa ANCA profil ELISA testi çalışılması önerilir.

cANCA formalin duyarlı

Resim 169. Etanolle fikse granülositler (x40)

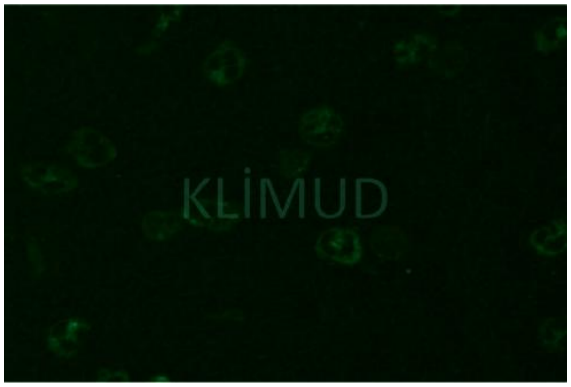

Resim 170. Formalinle fikse granülositler (x40)

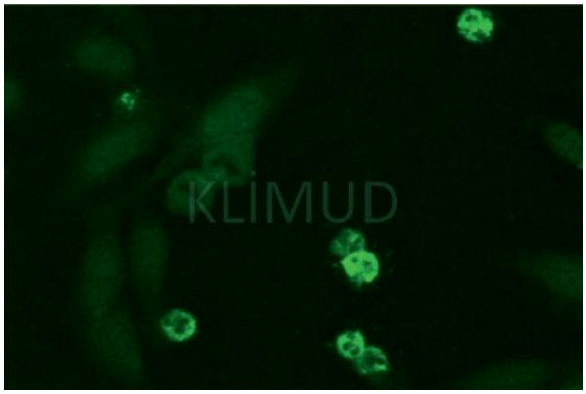

Resim 171. Granülosit içeren HEp-2 hücreleri (x40)

Mikroskobik görünüm	**Etanolle fikse granülositler:** Sitoplazmada dağınık granüller şeklinde floresan boyanma görülür. **Formalinle fikse granülositler:** Floresan boyanma gözlenmez. HEp-2'de eşlik eden ANA varlığı düşünülmediği için çekirdeklerde boyanma gözlenmez. Arada dağınık halde bulunan granülositlerde sitoplazmada granüller şeklinde floresan boyanma olur.
İlgili antijenler	Bakterisidal/permiabilite arttırıcı protein (BPI)
İlişkili olduğu hastalıklar	Primer sklerozan kolanjit, ülseratif kolit, Crohn hastalığı

RAPOR ÖRNEĞİ

Sonuç	**ANCA:** Pozitif (+++) **Patern:** cANCA formalin duyarlı **Titre:** (+++) sonuç 1/100 - 1/320 arasındaki titrelerde pozitifliği işaret eder; kesin bir titre sonucu isteniyorsa yeni dilüsyonlu test istemi yapılması uygundur.
Çalışma yöntemi	IIF
Çalışılan hücre/doku	Etanolle fikse granülositler, formalin fikse granülositler, granülosit içeren HEp-2 hücreleri
Referans değer	<1/10 titre - Negatif
Açıklama/öneri	Hedef antijenin belirlenmesi isteniyorsa ANCA profil ELISA testi çalışılması önerilir.

pANCA- ANA birlikteliği

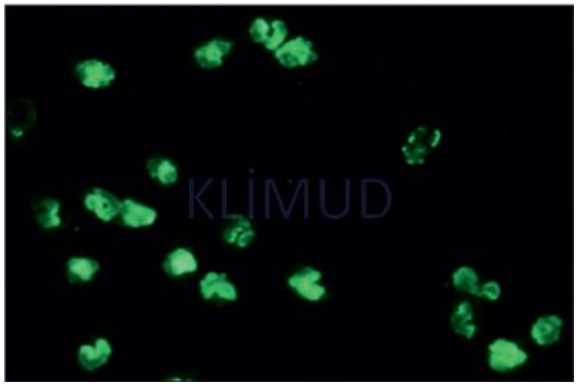

Resim 172. Etanolle fikse granülositler (x40)

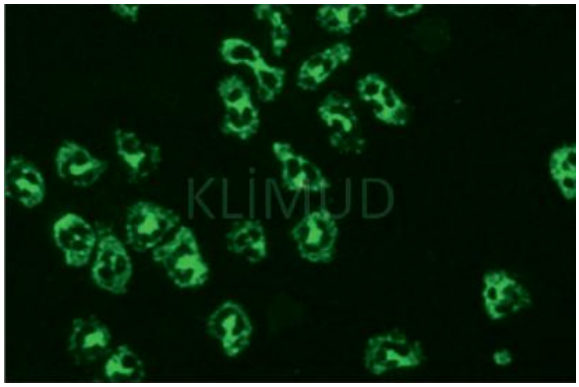

Resim 173. Formalinle fikse granülositler (x40)

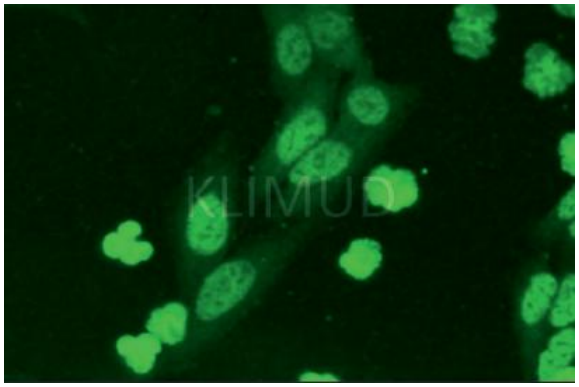

Resim 174. Granülosit içeren HEp-2 hücreleri (x40)

Mikroskobik görünüm	**Etanolle fikse granülositler:** Nükleusta floresan boyanma gözlenir. pANCA varlığı nedeniyle nükleus membranı çevresindeki floresan şiddeti çekirdeğin iç kısmından daha şiddetlidir. **Formalinle fikse granülositler:** Formalin dirençli ise sitoplazmada dağınık granüller şeklinde floresan boyanma görülür. Formalin duyarlı ise formalinle fikse granülositlerde sitoplazmada floresan saptanmaz. HEp-2'de eşlik eden ANA varlığı nedeniyle çekirdeklerde floresan boyanma gözlenir. Arada dağınık halde bulunan granülositlerde hem nükleus içi hem de nükleus çevresinde floresan boyanma görülür. Ancak burada ayırt ettirici nokta granülositlerdeki floresan şiddetinin HEp-2 hücrelerinden belirgin olarak fazla olmasıdır.
İlgili antijenler	MPO (*bkz.* Bölüm 5, ANA varlığına neden olabilecek antijenler)
İlişkili olduğu hastalıklar	Mikroskobik polianjiitis (MPA), eozinofilik polianjiitisli granülomatozis (EGPA, Churg-Strauss sendromu), primer "pauci immune" kresent glomerülonefrit

RAPOR ÖRNEĞİ

Sonuç	**ANCA:** Pozitif (+++) **Patern:** pANCA formalin dirençli **Titre:** (+++) sonuç 1/100 - 1/320 arasındaki titrelerde pozitifliği işaret eder; kesin bir titre sonucu isteniyorsa yeni dilüsyonlu test istemi yapılması uygundur.
Çalışma yöntemi	IIF
Çalışılan hücre/doku	Etanolle fikse granülositler, formalinle fikse granülositler, granülosit içeren HEp-2 hücreleri
Referans değer	<1/10 titre - Negatif
Açıklama/öneri	ANA varlığını değerlendirmek için ANA IIF çalışılması önerilir. MPO ANCA ELISA testi çalışılması önerilir.

ANCA- sitoplazmik boyanma birlikteliği

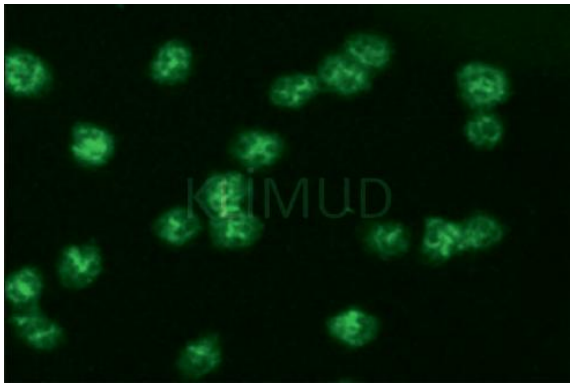

Resim 175. Etanolle fikse granülositler (x40)

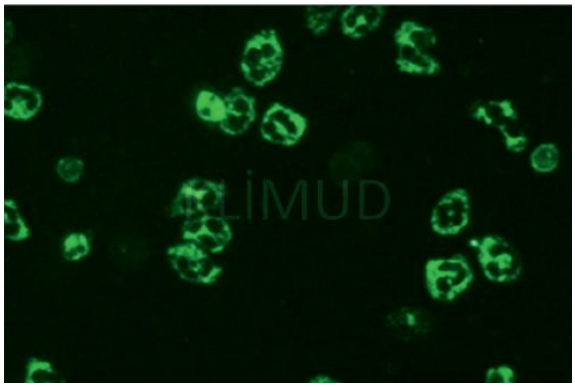

Resim 176. Formalinle fikse granülositler (x40)

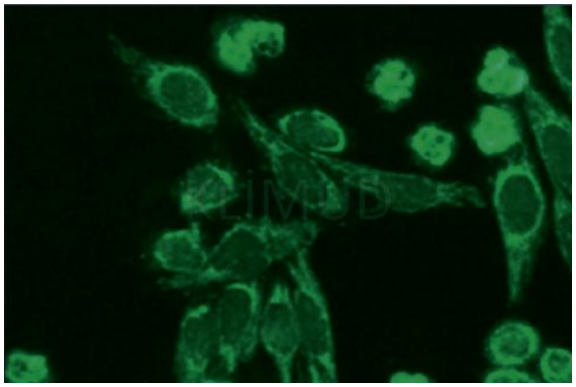

Resim 177. Granülosit içeren HEp-2 hücreleri (x40)

Mikroskobik görünüm	**Etanol fikse granülositler:** cANCA paterninde sitoplazmada dağınık granüller şeklinde floresan boyanma gözlenir. pANCA paterninde ise nükleus çevrelerinde tutulum vardır. **Formalin fikse granülositler:** ANCA'nın formaline dirençli veya duyarlı olması durumuyla birlikte, ANCA dışındaki eşlik eden bazı sitoplazmik otoantikorlar nedeniyle de formalin substratında boyanma devam edebileceği için sitoplazmik boyanma görülebilir veya görülmez. Eğer eşlik eden sitoplazmik boyanma AMA'ya bağlı ise HEp-2'de hücrelerinin sitoplazmalarında granüler boyanma gözlenir. Granülositlerdeki floresan boyanma şiddeti HEp-2 hücrelerindeki floresan boyanma şiddetinden daha fazladır.
İlgili antijenler	*bkz.* pANCA ve cANCA paternine neden olan antijenler, **Tablo 12** Eşlik eden sitoplazmik boyanma AMA'ya ait ise ilgili antijen için *bkz.* Bölüm 7, Otoimmün karaciğer hastalıklarının tanısı
İlişkili olduğu hastalıklar	Polianjiitisli granülomatozis (GPA, WG), mikroskobik polianjiitis (MPA), Eozinofilik polianjiitisli granülomatozis (EGPA, Churg-Strauss sendromu), primer "pauciimmune" kresent glomerulonefrit, inflamatuvar bağırsak hastalıkları, otoimmün karaciğer hastalıkları

RAPOR ÖRNEĞİ

Sonuç	**ANCA:** Pozitif (++) (Tutuluma bağlı olarak pANCA veya cANCA olarak belirtilir- formalin dirençli/duyarlı şeklinde yorum yapılamayabilir). **Titre:** (++) sonuç 1/32-1/100 arasındaki titrelerde pozitifliği işaret eder; kesin bir titre sonucu isteniyorsa yeni dilüsyonlu test istemi yapılması uygundur.
Çalışma yöntemi	IIF
Çalışılan hücre/doku	Etanol fikse granülositler, formalin fikse granülositler, granülosit içeren HEp-2 hücreleri
Referans değer	<1/10 titre - Negatif
Açıklama/öneri	ANCA profil ELISA testi çalışılması önerilir. Sitoplazmik tutulum için AMA IIF çalışılması önerilir.

ANCA pozitifliği ile karışabilecek durumlara örnekler

ANA (homojen patern) pozitifliği

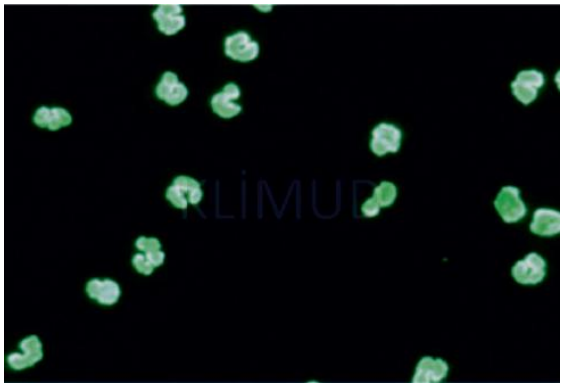

Resim 178. Etanolle fikse granülositler (x40)

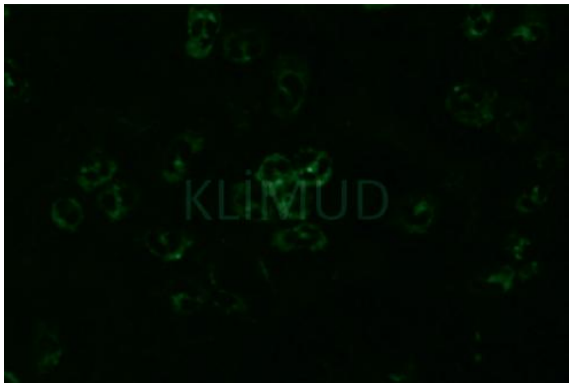

Resim 179. Formalinle fikse granülositler (x40)

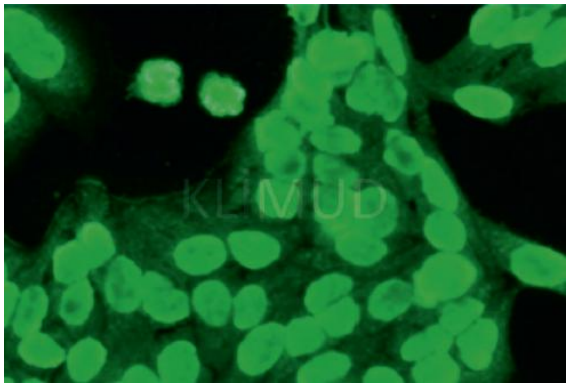

Resim 180. Granülosit içeren HEp-2 hücreleri (x40)

Mikroskobik görünüm	**Etanolle fikse granülositler:** ANA pozitifliği nedeniyle çekirdeklerin iç kısımları da dahil olmak üzere floresan boyanma gözlenir. **Formalinle fikse granülositler:** Floresan boyanma gözlenmez. ANA varlığı nedeniyle HEp-2 hücrelerinde çekirdekte floresan tutulum vardır. Bu substratta dağınık şekilde bulunan granülositlerde de ANA nedeniyle, HEp-2 hücrelerindeki floresan şiddetine benzer şekilde floresan boyanma gözlenir.
İlgili antijenler	ANA pozitifliğine neden olabilecek tüm antijenler olabilir. Ancak burada çalışılan dilüsyonun 1/10 olduğu ve sağlıklı popülasyonda da bu titrede ANA bulunabileceği akılda tutulmalıdır.
İlişkili olduğu hastalıklar	(ANCA negatif olması nedeniyle ilişkili olduğu hastalıklar belirtilmemiştir.)

RAPOR ÖRNEĞİ

Sonuç	**ANCA:** Negatif
Çalışma yöntemi	IIF
Çalışılan hücre/doku	Etanolle fikse granülositler, formalinle fikse granülositler, granülosit içeren HEp-2 hücreleri
Referans değer	<1/10 titre - Negatif
Açıklama/öneri	ANA IIF testi çalışılması önerilir.

ANA (nükleer membran) pozitifliği

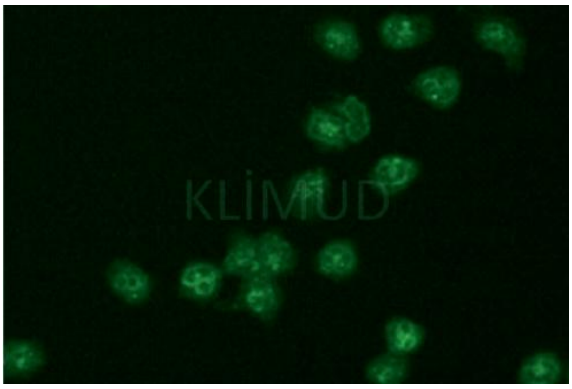

Resim 181. Etanolle fikse granülositler (x40)

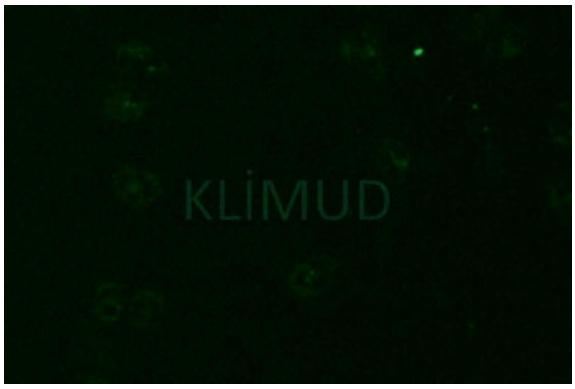

Resim 182. Formalinle fikse granülositler (x40)

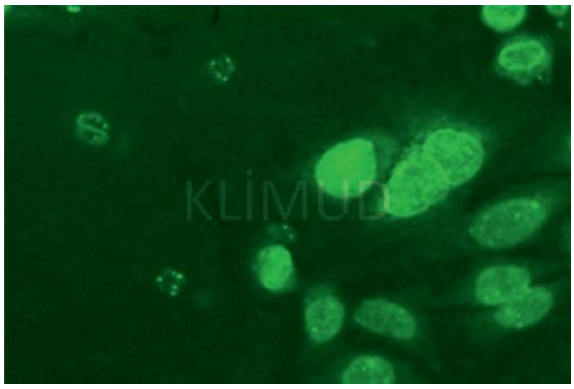

Resim 183. Granülosit içeren HEp-2 hücreleri (x40)

Mikroskobik görünüm	**Etanolle fikse granülositler:** ANA nükleer membran pozitifliği nedeniyle çekirdeklerin çevrelerinde floresan boyanma gözlenir. Bu görüntü pANCA görüntüsü ile karıştırılmamalıdır. Bunun pANCA'dan ayrımı için mutlaka HEp-2 hücreleri değerlendirilmelidir. **Formalinle fikse granülositler:** Floresan boyanma olmaz. Nükleer membran paterninde ANA pozitifliği nedeniyle HEp-2 hücrelerinde çekirdek çevrelerinde floresan tutulum vardır. Bu substratta dağınık şekilde bulunan granülositlerde de ANA nükleer membran nedeniyle, HEp-2 hücrelerindeki floresan şiddetine benzer şekilde çekirdek çevrelerinde floresan boyanma gözlenir.
İlgili antijenler	*bkz.* Bölüm 5, ANA Nükleer membran paterni (AC-11,12)
İlişkili olduğu hastalıklar	ANCA negatif olması nedeniyle ilişkili olduğu hastalıklar belirtilmemiştir.

RAPOR ÖRNEĞİ

Sonuç	**ANCA:** Negatif
Çalışma yöntemi	IIF
Çalışılan hücre/doku	Etanolle fikse granülositler, formalinle fikse granülositler, granülosit içeren HEp-2 hücreleri
Referans değer	<1/10 titre - Negatif
Açıklama/öneri	ANA IIF çalışılması önerilir.

ANA (anti-lizozom) pozitifliği

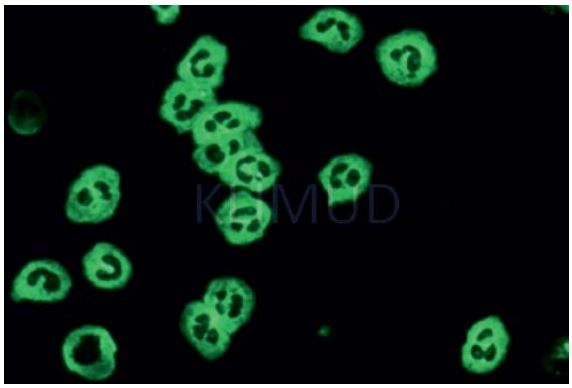

Resim 184. Etanolle fikse granülositler (x40)

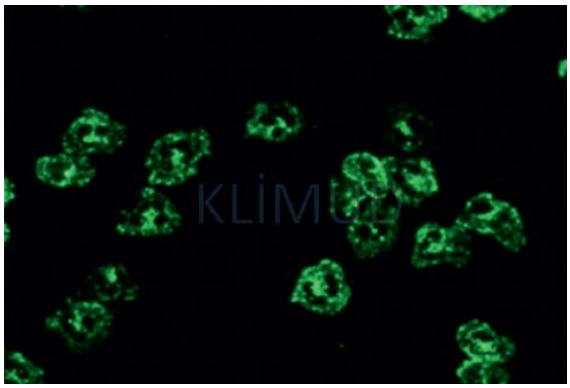

Resim 185. Formalinle fikse granülositler (x40)

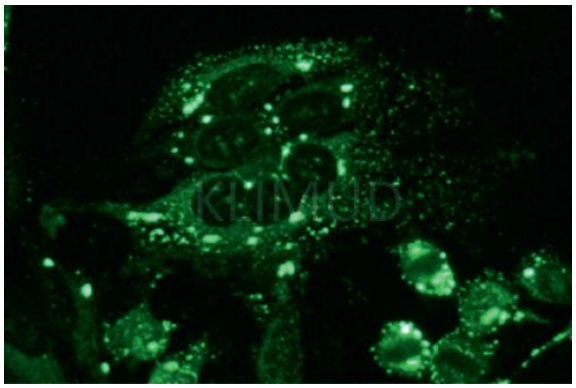

Resim 186. Granülosit içeren HEp-2 hücreleri (x40)

Mikroskobik görünüm	**Etanolle fikse granülositler:** Lizozomal antijenlere karşı otoantikor olması nedeniyle sitoplazmada dağınık floresan tutulumu gözlenir. **Formalinle fikse granülositler:** Sitoplazmada dağınık floresan tutulumu görülür. HEp-2 hücrelerinde sitoplazma içinde dağınık, irili ufaklı floresan tutulumları gözlenir. Bu substratta dağınık şekilde bulunan granülositlerde de HEp-2 hücrelerindeki floresan şiddetine benzer şekilde sitoplazma içinde floresan boyanma görülür.
İlgili antijenler	Lizozomal antijenler
İlişkili olduğu hastalıklar	ANCA negatif olması nedeniyle ilişkili olduğu hastalıklar belirtilmemiştir.

RAPOR ÖRNEĞİ

Sonuç	**ANCA:** Negatif
Çalışma yöntemi	IIF
Çalışılan hücre/doku	Etanolle fikse granülositler, formalinle fikse granülositler, granülosit içeren HEp-2 hücreleri
Referans değer	<1/10 titre- Negatif
Açıklama/öneri	Klinik ilişkisi bilinmemektedir. Rapor edilmeyebilir.

ANCA negatif örnek

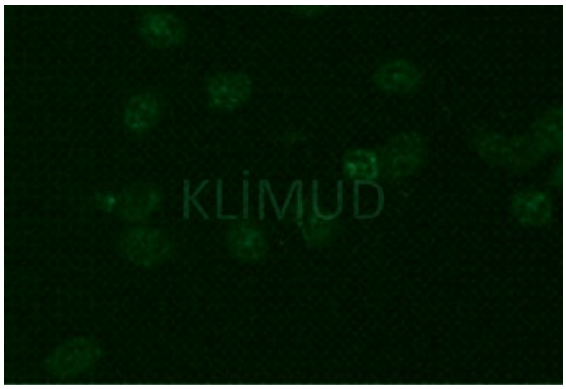

Resim 187. Etanolle fikse granülositler (x40)

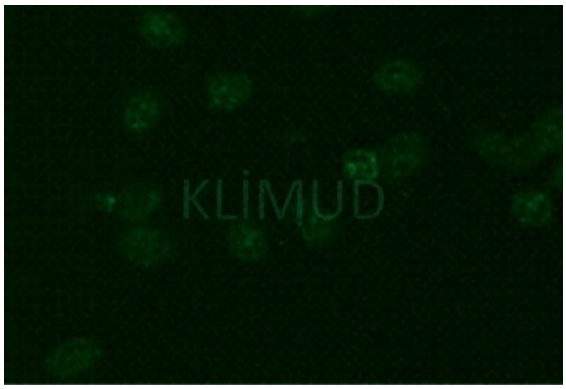

Resim 188. Formalinle fikse granülositler (x40)

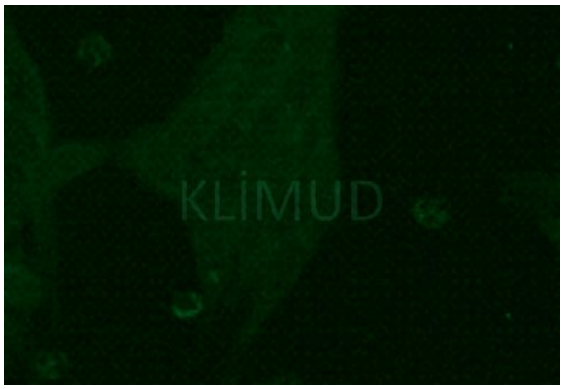

Resim 189. Granülosit içeren HEp-2 hücreleri (x40)

Mikroskobik görünüm	Etanolle fikse granülositler: Floresan boyanma gözlenmez. Formalinle fikse granülositler: Floresan boyanma gözlenmez.
İlgili antijenler	-
İlişkili olduğu hastalıklar	-

RAPOR ÖRNEĞİ

Sonuç	**ANCA:** Negatif
Çalışma yöntemi	IIF
Çalışılan hücre/doku	Etanolle fikse granülositler, formalinle fikse granülositler, granülosit içeren HEp-2 hücreleri
Referans değer	<1/10 titre- Negatif
Açıklama/öneri	

Sistemik vaskülitlerin tanısında kullanılan algoritma

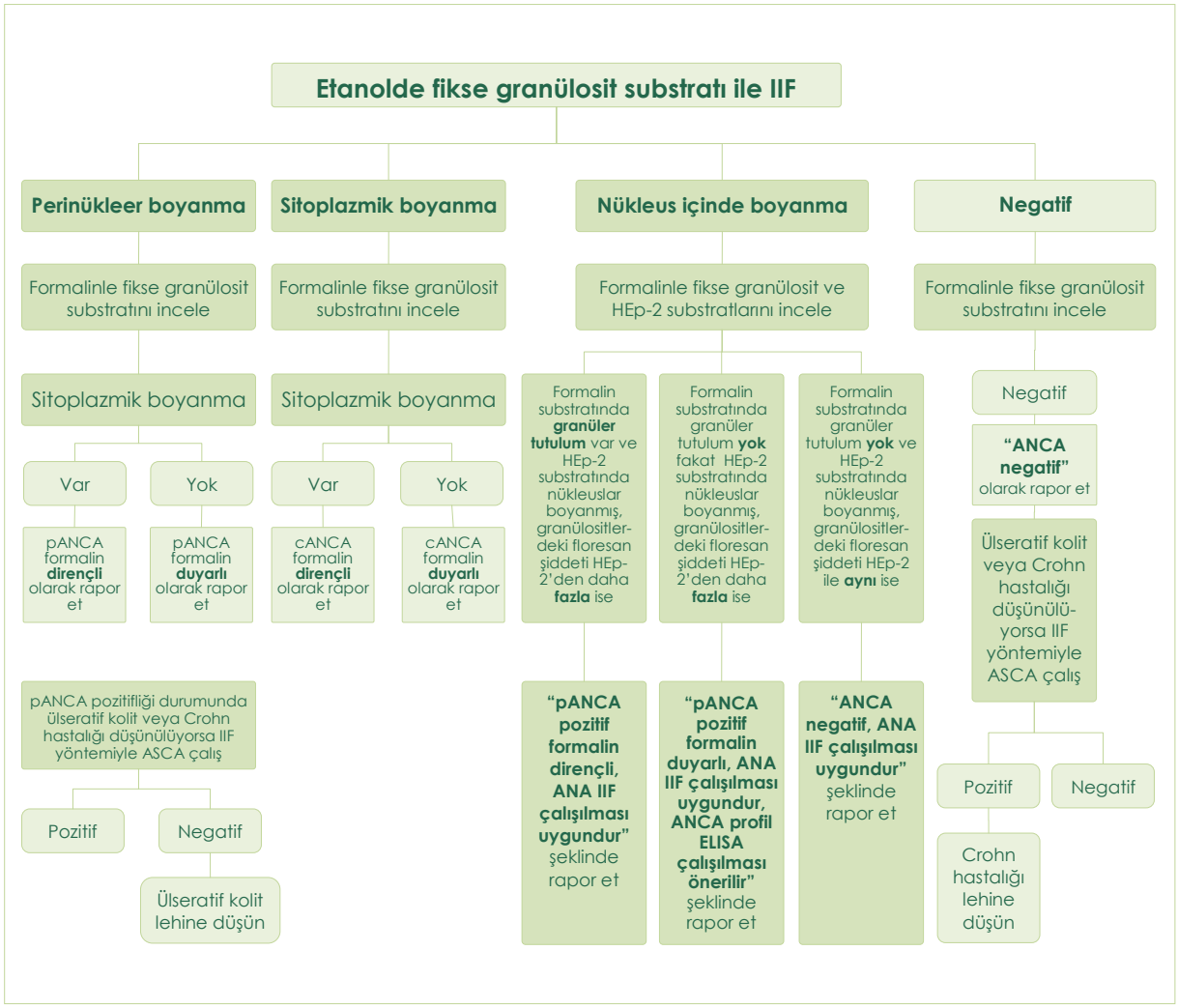

Şekil 29. ANCA belirlenmesinde kullanılacak algoritma.

Ülseratif kolit veya Crohn hastalığı düşünülmesi durumunda ASCA IIF çalışılması önerilir.

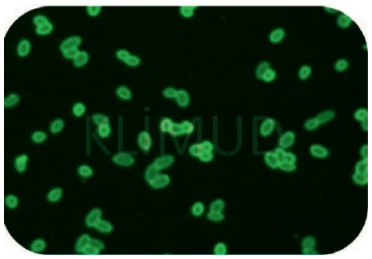

Saccharomyces cerevisiae x40 ASCA pozitif

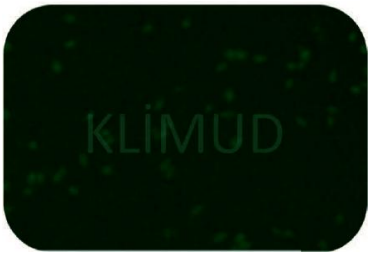

Saccharomyces cerevisiae x40 ASCA negatif

Vaskülit ayırıcı tanısında anti-glomerül bazal membran antikoru IIF çalışıldı ise;

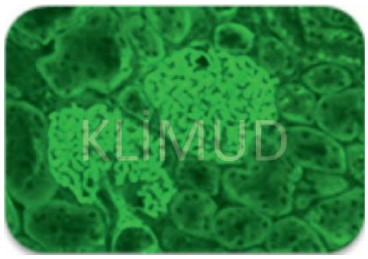

Primat böbreği x20
anti GBM pozitif

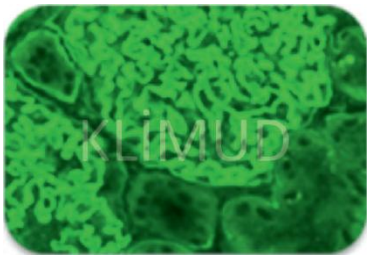

Primat böbreği x40
anti GBM pozitif

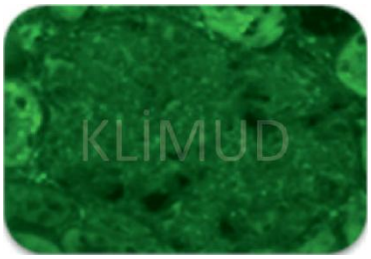

Primat böbreği x40
anti GBM negatif

Kaynaklar

1. Savige J, Dimech W, Fritzler M, Goeken J, Hagen EC, Jennette JC, et al. Addendum to the International Consensus Statement on testing and reporting of antineutrophil cytoplasmic antibodies. Quality control guidelines, comments and recommendations for testing in other autoimmune diseases. *Am J Clin Pathol* 2003;120:312-8.
2. Hellmich B, Csernok E, Gross WL. 20 years with ANCA (antineutrophil cytoplasmic autoantibodies): from seromarker to a major pathogenic player in vasculitis. *J Leukoc Biol* 2003; 74:1-2.
3. Gómez-Puerta JA, Hernandez-Rodriguez J, López-Soto A, Bosch X. Antineutrophil cytoplasmic antibody-associated vasculitides and respiratory disease. *Chest* 2009; 136:1101-11.
4. Jennette JC, Faik RJ, Bacon PA, et al. 2012 revised International Chapel Hill Consensus Conference Nomenclature of Vasculitides. *Arthritis Rheum* 2013; 65:1-11.
5. Specks U. Accurate relapse prediction in ANCA-associated vasculitis- the search for the Holy Grail. *J Am Soc Nephrol* 2015; 26: 505-7.
6. Savige J, Davies D, Faik RJ, Jennette JC, Wiik A. Antineutrophil cytoplasmic antibodies and associated diseases: a review of the clinical and laboratory features. *Kidney Int* 2000; 57:846-62.
7. Tervaert JW, Damoiseaux J. Fifty years of antineutrophil cytoplasmic antibodies (ANCA) testing: do we need to revise the international consensus statement on testing and reporting on ANCA? *APMIS* Suppl 2009; 127:55-9.
8. Bosch X, Guilabert A, Font J. Antineutrophil cytoplasmic antibodies. *Lancet* 2006; 368:404-18.
9. Rasmussen N, Wiik A, Jayne DR. A historical essay on detection of antineutrophil cytoplasmic antibodies. *Nephrol Dial Transplant* 2015; 30:8- 13.
10. Csernok E, Moosig F. Current and emerging techniques for ANCA detection in vasculitis. *Nat Rev Rheumatol* 2014; 10:494-501.
11. Vaskülitidler. In: Hochberg MC, Silman AJ, Smolen JS, Weinblatt ME, Weisman MH, eds (Çeviri editörleri: Araşıl T, Duruöz T, Dinçer K, Uğurlu H, Şenel K). Romatoloji 4. Baskı. S. 1489-615. Rota Tıp Yayınları, Ankara, 2011.
12. Bossuyt X, Cohen Tervaert JW, Arimura Y, Blockmans D, Flores-Suârez LF, Guillevin L, et al. Revised 2017 international consensus on testing of ANCAs in granulomatosis with polyangiitis and microscopic polyangiitis. *Nat Rev Rheumatol* 2017;13(II):683-692.

Bu sayfa bilerek boş bırakılmıştır

BÖLÜM 10

ÇÖLYAK HASTALIĞI VE TANIDA KULLANILAN OTOANTİKORLAR

Çölyak hastalığı

Çölyak hastalığı (ÇH, glüten sensitif enteropati, GSE) genetik yatkınlığı kanıtlanmış, glüten adı verilen bir buğday proteinine karşı gelişen immün reaksiyonların neden olduğu kronik bir enteropatidir. Özellikle ince bağırsakları etkileyen hastalığın son yıllarda yapılan çalışmalarla farklı semptomlara da neden olduğu ortaya çıkmış ve sistemik bir hastalık olarak kabul edilmeye başlanmıştır.

Hastalıkta tahıl ürünü olarak esas belirleyici rol oynayan glüten, prolamin ve glütenin olmak üzere iki bileşenden oluşur. Prolamin farklı tahıl ürünlerinde bulunur. Buğdayda gliadin, çavdarda sekalin, arpada hordein ve yulafta avenin prolamin proteinleridir. Bu proteinler bağışık yanıtı farklı düzeylerde uyarırlar. En güçlü yanıt gliadin tarafından oluşturulur. Glüten, buğday dışında arpa, çavdar, yulaf gibi tahıllarda da bulunmaktadır. ÇH, glüten ile meydana gelen hastalıklardan sadece biridir, ayrıca buğday alerjisi ve çölyak dışı glüten sensitif enteropatiler de glüten ile ilişkili hastalıklardandır. Buğday alerjisi IgE'ye bağımlı bir immünolojik reaksiyondur. Klasik besin alerjisinden, astım hatta anafilaksiye kadar geniş bir spektrumda semptomlara neden olabilir. Çölyak dışı glüten sensitif enteropatilerde ise IgE'ye bağımlı alerji ve çölyak dışında bir reaksiyon söz konusudur ve normal barsak biyopsi sonuçları ve ÇH'ye ait serolojik verilerin olmaması ile diğerlerinden ayrılır.

Epidemiyoloji

Çölyak hastalığı beslenme alışkanlığında buğday ve diğer tahılların olduğu tüm ülkelerde gözlenebilmektedir. Görülme sıklığı farklı ülkelerde 1/100 ile 1/300 arasında değişmektedir. Serolojik tanının gelişmesi ve güvenilirliğinin artması ile bu oranlar artmaktadır. Bu nedenle de bir buzdağına benzetilerek tanısı konmamış birçok hasta olduğuna vurgu yapılmaktadır.

Çölyak hastalığı olanlarla birinci derece akrabalığı bulunan kişilerde hastalığın görülme olasılığı oldukça yüksektir. Genetik yatkınlığı kanıtlanan hastalığın, benzer doku antijenlerini taşıyan Down sendromu, Turner sendromu ve özellikle seçici IgA eksikliği gibi bazı genetik hastalıklarla birlikteliği gösterilmiştir. İmmünolojik reaksiyonlara bağlı bir hastalık olduğu için de otoimmün hastalıklar (Tip 1 diyabet, Hashimoto tiroiditi, Sjögren sendromu, Addison hastalığı, vb.) varlığında daha sık saptandığı bilinmektedir. Kadınlarda erkeklere oranla iki kat daha sık gözlenmektedir.

Patofizyoloji

Çölyak hastalığının patogenezi genetik yatkınlığı olanlarda, glütene maruz kalma ve çevresel faktörlerle tetiklenmeye bağlıdır. Majör etken glüten ve glüten bağımlı proteinlerdir. Glütene maruz kalma süresi ile ÇH'nin erken yaşta başlama olasılığı doğru orantılıdır.

İmmün sistemin glüten bağımlı, prolamin olarak adlandırılan proteinleri (en iyi bilineni gliadindir) antijen olarak görmesiyle özellikle HLA DQ2 ve DQ8 moleküllerini eksprese eden kişilerde immün reaksiyon başlar. Aynı zamanda oluşan glutamin artıkları transglutaminaz bağımlı deaminasyonu arttırır ve bağırsak geçirgenliğini değiştirir. Antijen sunan hücreler (APC)'in toksik peptidleri CD4+ T hücrelerine sunmasıyla CD4+ T hücreleri aktive olurlar ve yüksek düzeyde proinflamatuvar sitokinler üretirler. Yardımcı T lenfosit 1 (Th1) sitokinleri intraepitelyal lenfositlerin ve apopitotik hücre ölümünden sorumlu doğal öldürücü (NK) hücrelerin sitotoksisitesini Fas/Fas ligand sistemi veya interlökin 15 (IL-15) aracılığıyla arttırırlar. Aktive olan yardımcı T lenfositleri 2 (Th2) sitokinleri B hücrelerinin anti-gliadin antikor (AGA) ve anti-doku transglutaminaz antikorlarının (anti-dTG) plazma hücrelerinden üretimi için farklılaşmasını sağlar. Doku transglutaminaz (dTG) ve anti-dTG arasındaki ilişki nedeni ile epitelyal hasar meydana gelir (**Şekil 30**).

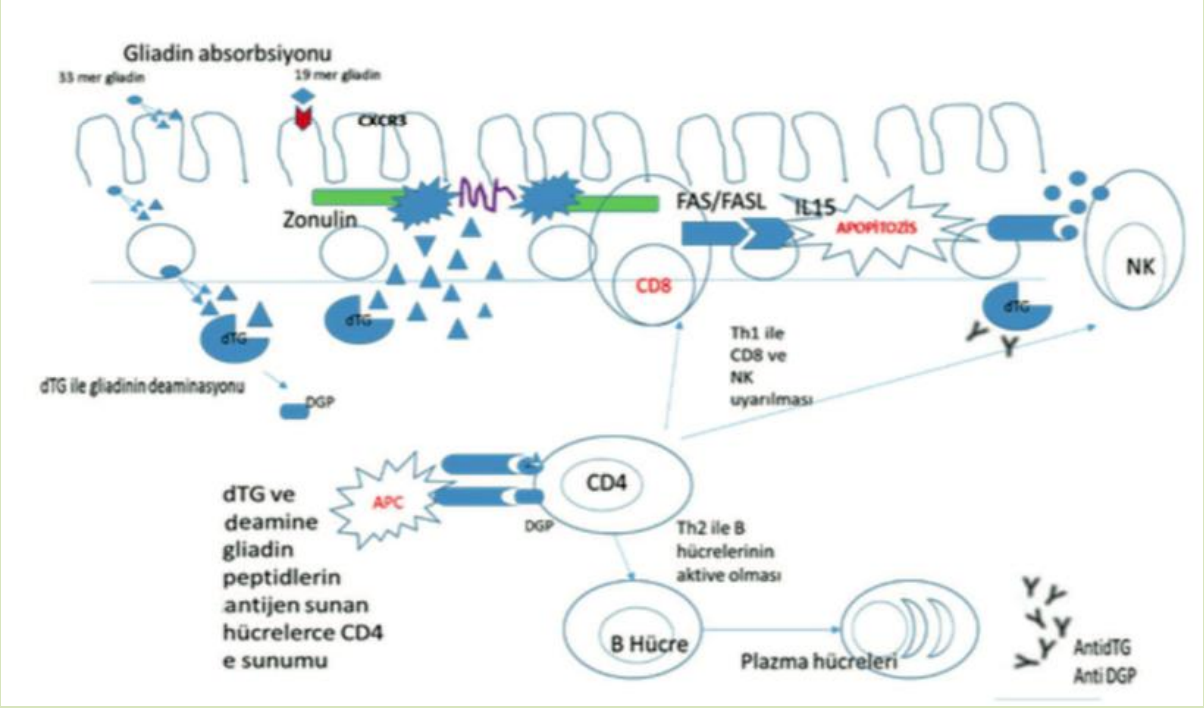

Şekil 30. Çölyak hastalığının patofizyolojisi

Kısaltmalar - APC, antijen sunan hücre; dTG, doku transglutaminaz; anti-dTG, anti doku transglutaminaz; Th1, yardımcı T lenfositleri 1; Th2; yardımcı T lenfositleri 2; CD4, CD4+ T lenfositleri; CD8, CD8+ T lenfositleri; NK, doğal öldürücü hücreler.

Klinik

Çölyak hastalığı çocukluk çağı hastalığı olarak kabul edilmekteyse de herhangi bir yaşta başlayabilir. Kadın-erkek oranı 2:1 ila 3:1 arasında değişmektedir. Bununla birlikte, serolojik taramalara göre gerçek kadın-erkek oranı 1,5:1 kabul edilmektedir. Hastalık erken çocukluktan yaşlılara kadar her yaşta ortaya çıkabilir, başlangıç için 2 tepe noktası vardır; ilki yaşamın ilk 2 yılında diyette glütenle karşılaşmadan hemen sonra, diğeri ise yaşamın ikinci veya üçüncü on yılında.

ÇH tanısı zor olabilir çünkü semptomlar hastadan hastaya önemli ölçüde değişebilir. Birçok hastada atipik semptomlarla kendini gösterir. Ancak en sık diyare ve malabsorpsiyon gözlenmektedir. Nadir de olsa gözlenen bir formu da Duhring hastalığı adı da verilen dermatitis herpetiformis olarak bilinen deri rahatsızlığıdır.

Çölyak hastalığı semptomlar, başlangıç yaşı, serolojik ve patolojik bulguların varlığı temel alınarak sınıflandırılır. 2011'de, Oslo'nun ÇH sınıflandırması: klasik, klasik olmayan, subklinik, potansiyel ve refrakter şeklinde sınıflandırma yapmıştır. Ancak mevcut klinik sunumları tam olarak yansıtmayan 'klasik/klasik olmayan' kategorizasyonu yerine, daha pratik bir terminoloji, yani intestinal ve ekstraintestinal çölyak terimlerini kullanmak daha doğru olabilir.

İntestinal (klasik) çölyak hastalığı: Çocuk popülasyonunda özellikle 3 yaşından küçük çocuklarda daha sık görülür ve ishal, iştahsızlık, abdominal distansiyon ve gelişme geriliği ile karakterizedir. Daha büyük çocuklar ve yetişkinler ishal, şişkinlik, kabızlık, karın ağrısı veya kilo kaybından şikâyet edebilir. Bununla birlikte, yetişkinlerde, kronik ishal, kilo kaybı ve önemli malabsorpsiyon sendromu oldukça nadirdir. Nadir tespit edilmesine rağmen, bu fenotip kaşeksi, sarkopeni, önemli hipoalbüminemi ve elektrolit anormallikleri nedeniyle hastaneye yatışa neden olabilir. Buna karşılık, kabızlık veya alternatif bağırsak ve/veya dispepsi benzeri semptomlar gibi mide bulantısı ve bazen kusma gibi irritabl barsak sendromu (IBS) benzeri bir sunum daha sık görülür. Serolojik ve patolojik bulguları ÇH ile uyumludur.

Ekstraintestinal (klasik olmayan) çölyak hastalığı (atipik çölyak hastalığı): Gastrointestinal semptomlar olabilir ancak daha çok gastrointestinal sistem dışı semptomlar ön plandadır ve genelde sadece tek bir semptom vardır. Ekstra intestinal semptomlar hem çocuklarda hem de yetişkinlerde sık görülür. Vakaların %40'ında (demir emilim bozukluğu veya kronik inflamasyon nedeniyle) tespit edilebilen demir eksikliği mikrositik anemisi veya daha nadir olarak folik asit ve/veya B12 vitamini eksikliği nedeniyle makrositik anemi gözlenir. Kemik mineral yoğunluğunda azalma, osteopeni veya osteoporoz (tanı almış hastaların yaklaşık %70'ini etkiler), kalsiyum ve D3 vitamininin emiliminin değişmesine bağlıdır. Çocuklarda, büyüme geriliği ve kısa boy, altta yatan ÇH şüphesini artırabilir. Diğer belirtiler arasında diş minesi kusurları, aftöz stomatit (tanısı konmamış ÇH hastalarının yaklaşık %20'sinde tanımlanmıştır) ve transaminaz yüksekliği (tanı konmamış hastaların %40-50'sinde).

ÇH hastalarında baş ağrısı, parestezi, nöroinflamasyon, anksiyete ve depresyon gibi çok çeşitli nörolojik semptomlar da saptanabilir. Geç menarş, amenore, tekrarlayan düşükler, erken doğum, erken menopoz ve spermlerin sayısındaki ve hareketliliğindeki değişiklikler ile karakterize edilen üreme fonksiyonundaki değişiklikler de gözlenebilir. Özellikle, bu belirtiler, hastalar katı glütensiz bir diyete başladığında düzelebilir.

Asemptomatik çölyak hastalığı (sessiz çölyak hastalığı): Subklinik form olarak da adlandırılmaktadır. Klinik tanımlama için yeterli semptomu olmayan hastalan içerir ve ailede ÇH hastalığı olan kişilerde antikor taraması yapılması, genel popülasyon taramaları sonucu tespit edilen vakalardır. İnce barsak biyopsilerinde karakteristik değişiklikler gözlenebilir. Hastalara semptomları olmadığı halde glütensiz diyet uygulanmaya başlandığında yaşam kalitelerinde iyileşme olduğuna dair geri bildirimler alınmıştır.

Potansiyel çölyak hastalığı: normal bağırsak mukozasına sahip pozitif serolojik ve genetik belirteçler ve intraepitelyal lenfositlerde (IEL) artış gibi minimal inflamasyon belirtileri ile karakterizedir. Potansiyel formu olan hastalar, klasik ve klasik olmayan semptomlarla kendini gösterebilir veya tamamen asemptomatik olabilir. ÇH'li bireylerin yaklaşık %10'unu temsil eden bu hasta kategorisi için, "potansiyel çölyak hastalığı" terimi kabul edilmiştir. Potansiyel ÇH hala yeterince çalışılmamış bir alan olmaya devam etmekte olup, bugüne kadar yapılan çalışmalarda pek çok huzursuz soru ve zıt sonuçlar bulunmaktadır. Çocuklarda, potansiyel ÇH'li olguların %80'inden fazlası asemptomatiktir ve geri kalan %20 daha fazla malabsorpsiyon, kronik ishal ve demir eksikliği anemisi, hiper-transaminazemi ve kısa boy kısıklık gibi ekstraintestinal belirtiler yerine tekrarlayan karın ağrısı gibi bağırsak semptomları gözlenir. Bununla birlikte, yetişkinlerde, birçok çalışma, potansiyel ÇH'li bireylerde semptomatik fenotipin çocuklardan daha yaygın

olduğunu ve temel olarak ekstra intestinal semptomlarla karakterize olduğunu göstermiştir. Tartışmalı konulardan biri, potansiyel ÇH olgularına bir glütensiz diyet verilip verilmemesidir. Genel görüş glütensiz diyetin sadece *semptomatik* potansiyel ÇH'si olanlara önerilmesi gerektiği, *asemptomatik* potansiyel ÇH'li olguların glüten içeren bir diyete devam etmesine izin verilirken, yakın klinik, serolojik ve histolojik kontrollerle takip edilmesi gerektiğidir.

Refrakte çölyak hastalığı: ÇH tanısı konmuş ama en az 12 ay katı bir glütensiz diyete rağmen kalıcı semptomlar, serolojik ve intestinal villi atrofisi ile karakterize, histopatolojik iyileşme gözlenmeyen hastalardır. Primer tedaviye hiç yanıt vermeyen ve sekonder olarak bir süre sonra tedaviye dirençli hale gelen formları olabilir. Ülseratif jejunoileit, kollajenöz sprue ve bağırsak lenfoması gibi komplikasyonlara yol açabilir. Sıklıkla 50 yaş üstü hastalarda gözlenir.

Son yıllarda klinik uygulamada diğer bir ÇH formu (Oslo Sınıflandırmasına dâhil edilmemiştir), seronegatif çölyak hastalığı tanımlanmıştır. Seronegatif form, gösterilebilir serolojik belirteçlerin olmadığı ciddi malabsorpsiyon ve intestinal mukoza atrofisi ile karakterizedir. Bu form, intestinal villusun atrofisine neden olan diğer hastalıklar ile ayırıcı tanıda yer almalıdır. ÇH için genetik test yapılması önemlidir. Çünkü negatif sonucu hastalığı kesin olarak dışlar ve paraziter enfeksiyonlar (*Giardia lamblia* gibi), otoimmün enteropati, ince bağırsağın bakteriyel kontaminasyonu, immün yetmezlik, eozinofilik gastroenterit, ilaca bağlı enteropati (anjiyotensin II reseptör antagonistleri, steroid-olmayan anti-inflamatuvar), Crohn hastalığı, tropik sprue, HIV enteropatisi ve Whipple hastalığı gibi villöz atrofinin diğer nedenlerinin araştırılmasına yönlendirir. Seronegatif bir ÇH, glütensiz diyetten 1 yıl sonra hem semptomlarda hem de histolojide iyileşme görülmesi ile doğrulanabilir (**Şekil 31**).

ÇH antikorları olmayan tüm villöz atrofilerden %28-45'i seronegatif ÇH'dir. Seronegatif ÇH hastaları, ishal ve malabsorpsiyon, net bir kadın cinsiyet prevalansı ile karakterize klasik bir klinik fenotip sergiler ve antikor-pozitif ÇH hastalarına kıyasla morbidite ve mortalite riski daha yüksektir. Ayrıca, klasik ÇH ile karşılaştırıldığında, seronegatif hastalarda otoimmün hastalıklar ile daha büyük bir ilişki vardır ve refrakter hastalık geliştirme riski daha yüksektir.

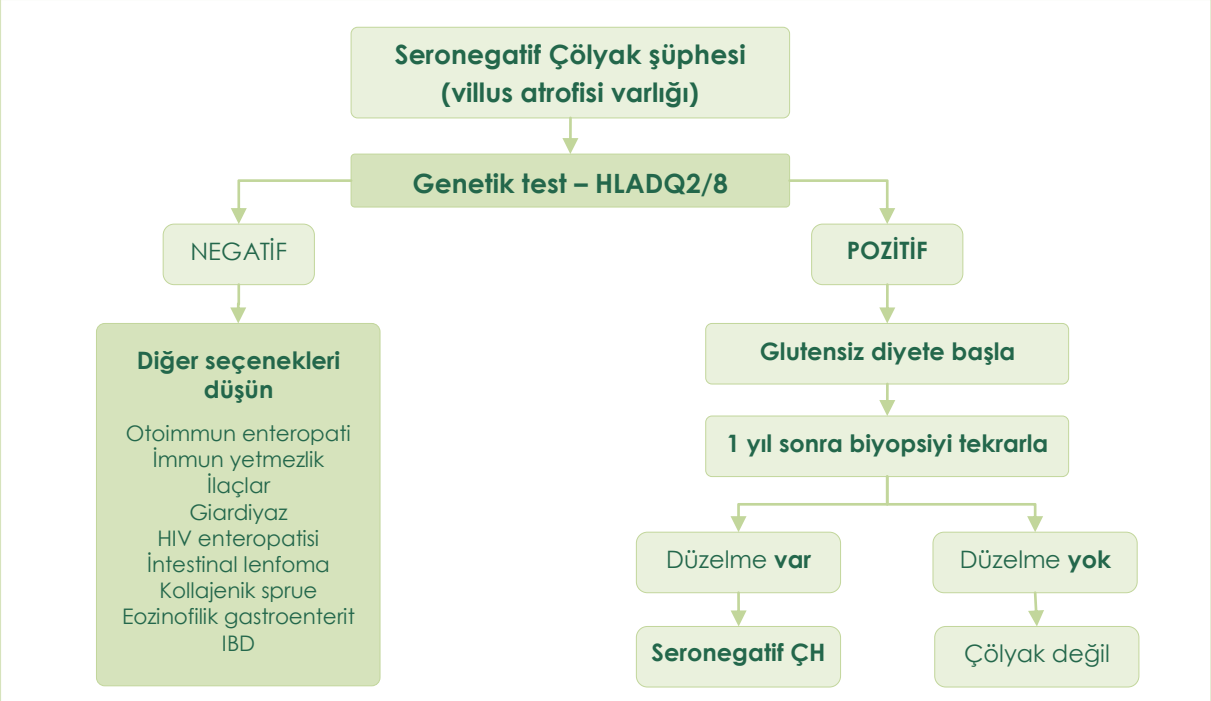

Şekil 31. Seronegatif çölyak şüpheli hastalarda tanısal algoritma

Tanı testleri

İnce bağırsak biyopsisi ve pozitif serolojik sonuçlar tanı için **altın standart**tır. Biyopsiye ek olarak genetik testler ve serolojik testler tanıya yardımcı olur. Şu an kabul edilen standartlara göre aşağıdaki beş kriterden dördünün ÇH teşhisi için yeterli olduğu "**beş kuraldan dördü**" kuralı kabul görmektedir: **(1)** tipik belirti ve semptomlar (ishal ve malabsorpsiyon); **(2)** antikor pozitifliği; **(3)** HLA-DQ2 ve/veya HLA-DQ8 pozitifliği; **(4)** biyopside bağırsak hasarı (yani, villöz atrofi ve küçük lezyonlar); ve **(5)** glütensiz diyete klinik cevap. Böylece ÇH'nin çeşitli alt tiplerinin, yani seronegatif ÇH (2 numaralı kuralın olmaması), potansiyel ÇH (4 numaralı kuralın olmaması), klasik olmayan ÇH (1 numaralı kuralın olmaması) ve duyarlı olmayan ÇH (5 numaralı kuralın olmaması) tanımlamasına yardımcı olur (**Tablo 13**).

İnce bağırsak biyopsisi

İntestinal mukoza değişikliklerinin sınıflandırılması için kullanılmakta olan Marsh kriterleri modifiye edilmiştir. Modifiye kriterlere göre ÇH evre 0-3 arasında sınıflandırılmakta olup normal biyopsi sonuçlarından total villus atrofisine kadar uzanan patolojik sonuçlarla karakterizedir. Biyopsi için dikkat edilecek en önemli nokta farklı alanlardan biyopsi örnekleri alınması gerekliliğidir. Patolojik hasarın klinik semptomların düzeyi ile ilişkili olduğu kabul edilmektedir. Atipik veya sessiz çölyakta orta düzeyde histolojik değişiklikler olabilir. Serolojik testleri pozitif olan hastalarda negatif biyopsi sonuçlarında ikinci bir biyopsi önerilebilir.

Çölyak hastalığındaki patolojik görüntü tipiktir fakat patognomonik değildir. Giardiyaz, infantil besin duyarlılığı, graft versus host hastalığı, kronik iskemik bağırsak hastalıkları, tropikal sprue gibi birçok farklı hastalıklarda da benzer patolojik değişiklikler gözlenebilir.

Serolojik testler

Çölyak hastalığına özgül serolojik testler 20 yıldan daha uzun süredir kullanılmaktadır. Tanı dışında tedavi takibinde de güvenle kullanılmakta olan testler temel olarak iki grup antikor tayinini hedeflemektedir:

1. Glüten içeren besinlerdeki proteinlere (gliadin, deamine gliadin peptid) karşı gelişen IgA ve IgG tipi antikorlar.
2. Hastalığın patogenezinde rol oynayan bağırsak mukozasındaki yapısal proteinlere (endomisyum, retikülin, transglutaminaz) karşı gelişen IgA ve IgG tipi otoantikorlar.

ÇH ile ilgili antikorlar, IgA ve IgG sınıflarına aittir, ancak sadece IgA sınıfının ÇH için oldukça hassas ve spesifik olduğu kabul edilebilir. IgG belirteçlerinin kullanımı (DGP hariç), hatalı pozitif sonuçlara neden olabileceğinden sıklıkla yanıltıcıdır ve kullanımı IgA eksikliği olan hastalarla sınırlı tutulmalıdır.

Anti-gliadin antikor (AGA): Buğday, arpa, yulaf ve çavdarda bulunan glütenin ana komponentini oluşturan gliadin, ÇH'nin tetikleyici proteinidir. ELISA yöntemi ile çalışılan AGA testinde saflaştırılmış gliadin antijeni ile kaplı kuyucuklar kullanılmaktadır. ÇH tanısında 1954 yılından beri kullanılmakta olan AGA'nın ÇH tanısında diğer otoantikor testlerine göre duyarlılığı ve özgüllüğünün düşük olması nedeni ile günümüzde tanı amaçlı kullanılması tercih edilmemektedir.

Deamine gliadin peptid antikoru (anti-DGP): Doğal peptidlerle karşılaştırıldığında, gliadinin tTG ile deaminasyonu, modifiye gliadin peptidlerini daha immünojenik hale getirir. İlk çalışmalar, ÇH için duyarlılık ve özgüllükte artış bildirilmiştir. IgG DGP, erken çocukluk döneminde ÇH'nin tanımlanmasında özellikle yararlıdır (<2 yaş). IgA DGP'nin ÇH teşhisinde çok az yararlı olduğu gösterilmiştir ve bu nedenle tanı için önerilmemektedir. ELISA yöntemi ile test edilen bu antikorlar IgA ve IgG tipindedir. Antijen olarak deamine edilmiş gliadin proteinleri kullanılmaktadır. Yapılan çalışmalar özellikle 2 yaş altı çocuklarda anti-DGP'nin ÇH tanısında diğer otoantikorlara göre daha duyarlı ve özgül olduğunu göstermiştir. Tedavi takibinde de rahatlıkla kullanılabilmektedir.

Anti-endomisyum antikorları (EMA): EMA, uzman operatörler tarafından test edildiğinde mutlak bir özgüllük sağladığı için en yüksek tanısal doğruluğa sahip testtir. IgA ve IgG yapısındaki EMA antikorları IIF yöntemi ile çalışılmaktadır. Tarama dilüsyonu 1/10'dur. EMA IIF testinde primat distal özofagus dokusu veya primat karaciğer kesitleri kullanılmaktadır. Bu dokulardaki antijen doku transglutaminazdır (dTG). Özgüllüğü yüksek olmasına karşın duyarlılığı göreceli olarak daha düşüktür. EMA pozitifliğinde primat distal özofagus dokusunda düz kas hücrelerinde boyanma meydana gelir (**Resim 190**), bu görünümün anti düz kas antikorları (ASMA, SMA) boyanmasından ayrımı oldukça zordur. Oysa maymun karaciğer dokusunun substrat olarak kullanıldığı durumlarda intralobüler sinüzoidlerde filamentöz ayrımlarda ince bir hat olarak gözlenen boyanma daha net ve ayırt edicidir (**Resim 191**).

Doku transglutaminaz antikorları (Anti-dTG): IgA ve IgG tipi anti-dTG antikorları ELISA yöntemi ile çalışılmaktadır. ÇH'nın taranması, tanısı ve tedavi izleminde oldukça güvenilir bir yöntemdir. Anti-dTG IgA'nın duyarlılığı, EMA IgA'nınkinden daha yüksektir (%97'ye karşılık %94), dTG IgA'nın özgüllüğü ise kesinlikle EMA'nınkinden daha düşüktür (sırasıyla %91 ve 100). Kullanılan antijen dTG isimli enzim proteinidir. Farklı immünolojik yöntemler ve hızlı tanı testleri adı altında geliştirilmiş kitler de bulunmaktadır ancak bu testlerin yalancı negatif ve yalancı pozitiflik düzeyleri oldukça yüksektir. Farklı kitlerde performansı değişse de anti dTG testi özellikle tedavi takibinde oldukça başarılı bir testtir.

Çölyak hastalığı tanısında **altın standart** biyopsi ve özgül serolojik testlerin birlikte çalışılmasıdır.

Yetişkin ÇH'de seroloji, anti-dTG IgA'nın total IgA ile birlikte test edilmesi ile başlamalıdır. Normal total IgA seviyesine sahip hastalarda yüksek titrede anti-dTG IgA pozitif olursa, EMA'yı değerlendirmeden bir duodenal biyopsi yapılabilir. Düşük titre bir anti-dTG IgA ile, EMA IgA testi gereklidir ve eğer pozitifse, ÇH teşhisini doğrulamak için bir duodenal biyopsi önerilmelidir.

Çoğu ÇH hastasında glütensiz diyet ile 12 ay (antikor titresi çok yüksekse 18-24 ay) içinde antikorların kaybolmasına veya önemli ölçüde azalması gözlenebilir. IgA tipi anti-dTG antikorları, takip sırasında ÇH hastalarını izlemek için en yaygın kullanılan testtir, ancak kaybolmaları barsak villuslarında iyileşmeyi yansıtmaz.

Yeni geliştirilmeye çalışılan dTG-DGP kompleksinin epitoplarına serum immün cevabının çok yüksek bir özgüllüğü ve duyarlılığı olduğu gösterilmiştir. Tanı dışında takip amacı için de faydalı olabilir, villus düzelmesi hakkında fikir verebileceği düşünülmektedir. Ancak daha fazla çalışmaya ihtiyaç duyulmaktadır.

Genetik testler

Çölyak hastalığında genetik yatkınlık %100 gösterilmiş olup, ailesinde çölyak tanısı almış bireyler bulunan, klinik belirtileri bulunmayan asemptomatik kişilerde tarama testi olarak genetik testlerin kullanılması önerilmektedir. Hastalık, MHC sınıf II antijenleri, DQ2 heterodimer varlığı (spesifik HLA- DQA1*05 ve HLA-DQB1*02 allellerinin varlığında oluşur), DQ8 heterodimer (spesifik HLA-DQA1*03 ve HLA-DQB1*0302 allellerinin varlığında oluşur) ile birliktelik göstermektedir. Ek olarak HLA DRB1*04 allelinin varlığının da hastalığa yatkınlıkla ilişkili olduğu söylenmektedir. DQ2 heterodimer varlığı çölyak hastalığına sahip bireylerin %90'ında, genel popülasyonda ise %20-30 oranında görülmektedir. Bu durumda bu heterodimere ve/veya ek olarak DQ8 heterodimerine sahip bireylerin yalnızca %2-3' ünde hastalık tablosu gelişmektedir. Hastalıkla ilişkili allellerin tamamının yokluğunda çölyak tanısı dışlanır.

Asemptomatik hastalarda HLA DQ2 ve DQ8 alellerinin varlığı araştırılabilir.

Çölyak hastalığı tanısında kullanılan serolojik testlerin özellikleri **Tablo 14**'de verilmektedir.

Çölyak hastalığı tanısında altın standart biyopsi ve özgül serolojik testlerin birlikte çalışılmasıdır. Biyopsi ve serolojik testlerle elde edilen farklı sonuçlara ait yorumlar **Tablo 13**'de verilmektedir. Hastanın kliniğine göre serolojik test sonuçları farklı dönemlerde değişiklikler gösterebilir.

ÇH tanısı sonrası hastanın takibi de çok önemlidir. Genellikle, ilk kontrol tanıdan sonraki 6 ay içinde planlanır ve daha sonra her 12-24 ayda bir (komplikasyonlar ortaya çıkarsa her 3-6 ayda bir) glütensiz diyete cevap değerlendirilir. Hastalar tam kan sayımı, anti-dTG IgA (veya IgA eksikliği durumunda anti-dTG IgG), TSH, anti-TPO, ferritin, folat, çalışılmalıdır. D3, transaminazlar ve ÇH ile ilişkili otoimmün hastalıkların (örneğin primer biliyer kolanjit ve Sjögren sendromunu) varlığını ekarte etmek için antinükleer antikorlarının taranması önerilir. Yetişkinlerde otoimmün tiroidit her zaman taranmalıdır.

Tablo 13. Çölyak hastalığı (ÇH) tanısında kullanılan serolojik testler ve biyopsi sonucunun değerlendirilmesi

Semptom	Serolojik testler	Genetik test	Biyopsi	Diyete cevap	Yorum
Var	Pozitif	Pozitif	Pozitif	Var	İntestinal (Klasik) ÇH
Yok	Pozitif	Pozitif	Pozitif	Var	Ekstra intestinal (Klasik olmayan) ÇH
Var	Negatif	Pozitif	Pozitif	Var	Seronegatif ÇH
Var	Pozitif	Pozitif	Negatif	Var	Potansiyel ÇH
Var	Pozitif	Pozitif	Pozitif	Yok	Refrakte ÇH (duyarlı olmayan ÇH)
Yok	Negatif	Pozitif	Negatif	Yok	ÇH yok ama aile öyküsü varsa takip edilmelidir

Tablo 14. Çölyak hastalığı tanısında kullanılan otoantikor testleri ve özellikleri

Test Adı	Duyarlılık (%)	Özgüllük (%)	Yöntem	Uyarı
EMA IgA	93,7	100	IIF	Deneyim gerektirir
Anti-dTG IgA	90-96,8	91	ELISA	Tedavi takibinde kullanılabilir
AGA IgA	52	86	ELISA	Tercih edilmemektedir
Anti-DGP IgA	80	95	ELISA	Tedavi takibinde ve 3 yaş altı hastalarda tarama testi olarak tercih edilir.
Anti-DGP IgG	84,4	98,5	ELISA	
EMA IgG Anti-dTG IgG	86	78	IIF/ELISA	IgA eksikliği olan hastalarda kullanılırlar

Anti-endomisyum antikorları (EMA)

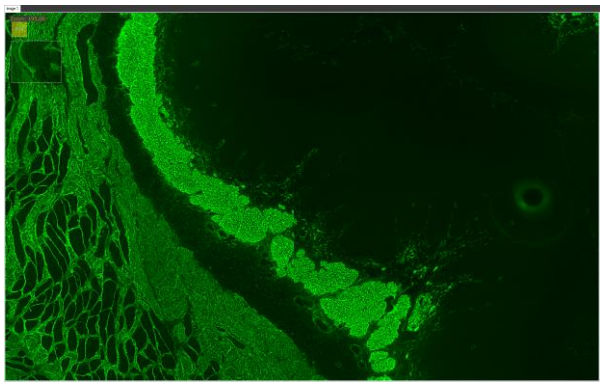

Resim 190. Maymun özofagusu (x20)

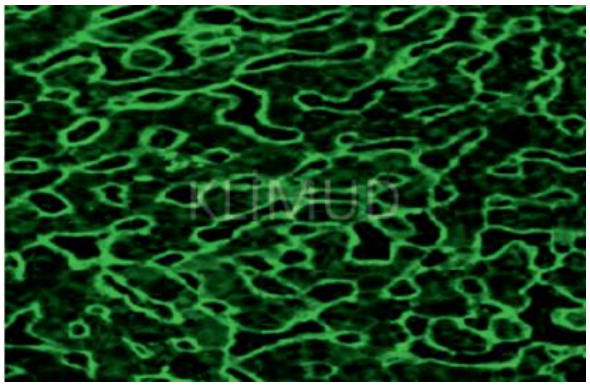

Resim 191. Maymun karaciğeri (x40)

Mikroskobik görünüm	**Maymun özofagusu:** Distal özofagus dokusunda düz kas hücrelerinde boyanma görülür. **Maymun karaciğeri:** İntralobüler sinüzoidlerde filamentöz ayrımlarda ince bir hat şeklinde boyanma görülür.
İlgili antijenler	Endomisyum / doku transglutaminaz
İlişkili olduğu hastalıklar	Çölyak hastalığı

RAPOR ÖRNEĞİ

Sonuç	**EMA:** Pozitif (+++) **Titre:** (+++) sonuç 1/100 - 1/320 arasındaki titrelerde pozitifliği işaret eder; kesin bir titre sonucu isteniyorsa yeni dilüsyonlu test istemi yapılması uygundur.
Çalışma Yöntemi	IIF
Çalışılan hücre/doku	Maymun özofagusu ya da maymun karaciğeri
Referans değer	<1/100 titre - Negatif
Açıklama/öneri	Anti-dTG IgA ve Anti-DGP IgA çalışılması önerilir.

Glüten enteropatilerinde EMA, anti-dTG ve anti-DGP testleri benzer performans göstermektedirler.

Özellikle IgA eksikliği olan 2-3 yaşın altındaki hastalarda anti-DGP IgG antikoru testleri ile daha güvenilir sonuçlar elde edilmektedir.

Düşük risk grubu bireylerde anti-DGP ve anti-dTG IgA testleri tarama için en uygun testlerdir.

Yüksek riskli bireylerde tüm testler aynı performansı göstermektedir. Serolojik testlerin ve biyopsinin glütensiz diyet uygulayan hastada çalışılması yanlış negatif sonuçlara neden olabilir.

Glütensiz diyet sonrasında hastalarda serolojik testlerle saptanan antikorlar 2 hafta gibi çok kısa zamanda negatifleşebilir. Buna karşın histolojik iyileşme daha geç olabilir.

Diyet tedavisinin takibi 3-6 ayda bir anti-DGP veya anti-dTG antikor düzeylerinin belirlenmesi ile yapılmalıdır.

6 ay -1 yıl içinde diyete yanıt vermeyen olgularda refrakte çölyak hastalığı düşünülmelidir.

Anti-endomisyum antikorları (EMA) negatif örnek



Resim 192. Maymun özofagusu (x20)

Resim 193. Maymun karaciğeri (x40)

Mikroskobik görünüm	**Maymun özofagusu:** Negatif **Maymun karaciğeri:** Negatif
İlgili antijenler	-
İlişkili olduğu hastalıklar	-

RAPOR ÖRNEĞİ

Sonuç	**EMA:** Negatif
Çalışma Yöntemi	IIF
Çalışılan hücre/doku	Maymun özofagusu ya da maymun karaciğeri
Referans değer	<1/100 titre - Negatif
Açıklama/öneri	

Çölyak hastalığı tanısında kullanılan algoritmalar

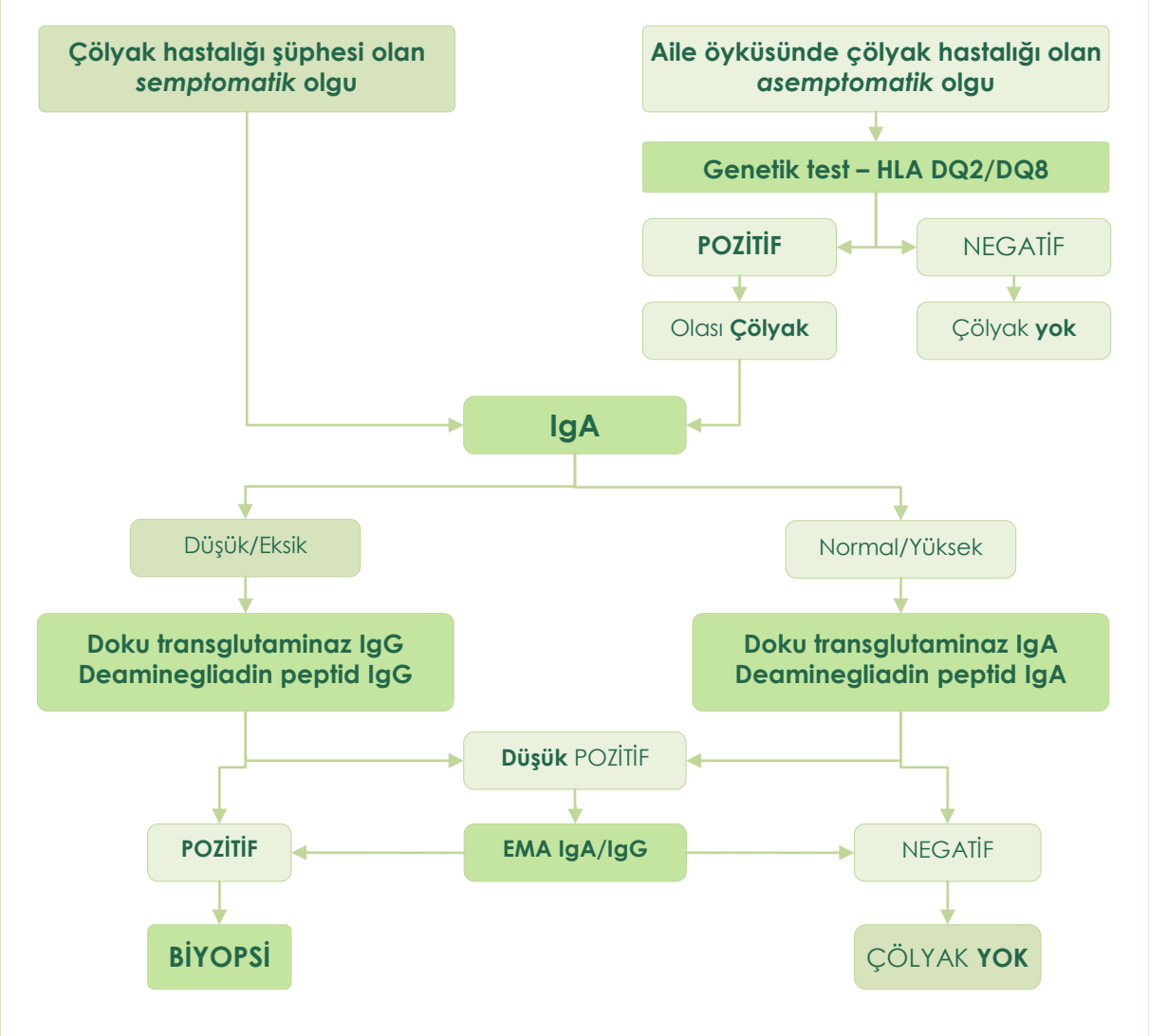

Şekil 32. Çölyak hastalığı tanısında kullanılan algoritma.
Kaynak: http://www.mayomedicallaboratories.com/it-mmfiles/Celiac_Disease_Serology_Cascade.pdf

Kaynaklar

1. Bai JC, Fried M, Corazza GR, Schuppan D, Farthing M, Catassi C, et al. World Gastroenterology Organisation Global Guidelines Celiac disease. *J Clin Gastroenterol* 2013; 47:121 6.
2. Gujral N, Freeman HJ, Thomson AB. Celiac disease: prevalence, diagnosis, pathogenesis and treatment. *World J Gastroenterol* 2012; 18:6036-59.
3. Husby S, Koletzko S, Korponay-Szabö İR, Mearin ML, Phillips A, Shamir R, et al. European Society for Pediatric Gastroenterology, Hepatology, and Nutrition guidelines for the diagnosis of coeliac disease. *J Pediatr Gastroenterol Nutr* 2012; 54:136-60.
4. Giacomo Caio, Umberto Volta, Anna Sapone, Daniel A. Leffler, Roberto De Giorgio, Carlo Catassi & Alessio Fasano. Celiac disease: a comprehensive current review. *BMC Medicine* 2019;17(142): I-20.

IIF değerlendirmesinde kullanılabilen çalışma tabloları

ANA IIF değerlendirmesi için çalışma tablosu örneği

Örnek no	İnterfaz	Metafaz	Mitoz	Sitoplazma	Boyanma şiddeti (Zayıf pozitif-(++++))	Titre aralığı	Sonuç	Notlar
1								
2								
3								
4								
5								
6								
7								
8								
9								
10								
11								
12								
13								
14								
15								
16								
17								
18								
19								
20								

dsDNA IIF değerlendirmesi için çalışma tablosu örneği

Örnek no	Kinetoplast	Nükleus	Bazal cisimcik	Boyanma şiddeti (Zayıf pozitif-(++++))	Titre aralığı	Sonuç	Notlar
1							
2							
3							
4							
5							
6							
7							
8							
9							
10							
11							
12							
13							
14							
15							
16							
17							
18							
19							
20							

ASMA-AMA-LKM değerlendirmesi için çalışma tablosu örneği

Örnek no	AMA	Boyanma şiddeti	Titre aralığı	ASMA	Boyanma şiddeti	Titre aralığı	Anti-LKM	Boyanma şiddeti	Titre aralığı	Sonuç	Notlar
1											
2											
3											
4											
5											
6											
7											
8											
9											
10											
11											
12											
13											
14											
15											
16											
17											
18											
19											
20											

ANA, AMA, ASMA, LKM IIF değerlendirmesi için çalışma tablosu örneği

Örnek no	ANA	Patern	Boyanma şiddeti	Titre aralığı	AMA	Boyanma şiddeti	Titre aralığı	ASMA	Boyanma şiddeti	Titre aralığı	Anti-KLM	Boyanma şiddeti	Titre aralığı	Sonuç	Notlar
1															
2															
3															
4															
5															
6															
7															
8															
9															
10															
11															
12															
13															
14															
15															
16															
17															
18															
19															
20															

ANCA-IIF değerlendirmesi için çalışma tablosu örneği

Örnek no	Etanol fiksasyon		Formalin fiksasyon		PR3	MPO	HEp-2	Boyanma şiddeti (Zayıf pozitif-(++++))	Titre aralığı	Sonuç	Notlar
	pANCA	cANCA	Dirençli	Duyarlı							
1											
2											
3											
4											
5											
6											
7											
8											
9											
10											
11											
12											
13											
14											
15											
16											
17											
18											
19											
20											

EMA-IIF değerlendirmesi için çalışma tablosu örneği

Örnek no	EMA	Boyanma şiddeti (Zayıf pozitif- (++++))	Titre aralığı	Sonuç	Notlar
1					
2					
3					
4					
5					
6					
7					
8					
9					
10					
11					
12					
13					
14					
15					
16					
17					
18					
19					
20					

www.klimud.org

Klinik Mikrobiyoloji Uzmanlık Derneği (KLIMUD)
Meşrutiyet Cad. Kültür Apt. No: 38/15 Kat: 7 Kızılay-Ankara/Türkiye
Tel: +90 312 230 78 18 • +90 530 693 86 67
info@klimud.org • klimud@gmail.com