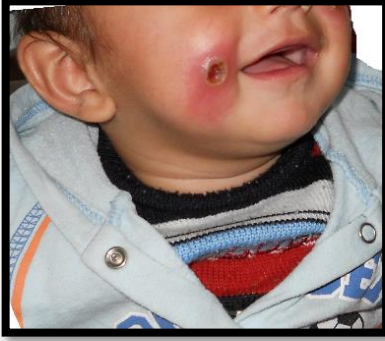

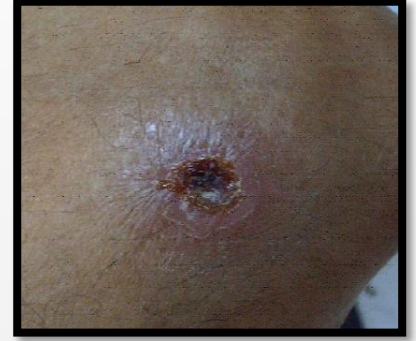Depremden etkilenen insanlar farklı şehirlere gitmek zorunda kalacaklardır. Bu nedenle bu bölgelerden gelecek depremedelerde şark çıbanı (Kutanöz Leishmaniasis, KL) görülebilir.

Halk arasında şark çıbanı, yıl çıbanı, güzellik yarası gibi isimlerle tanımlanan, ülkemizde sıklıkla *Leishmania tropica*'nın etken olduğu, iyileşmeyen yaralar ile karakterize paraziter bir enfeksiyondur.

Tanı konusunda bulunduğunuz ilin Sağlık Müdürlüğü ile tedavi için iletişime geçiniz.

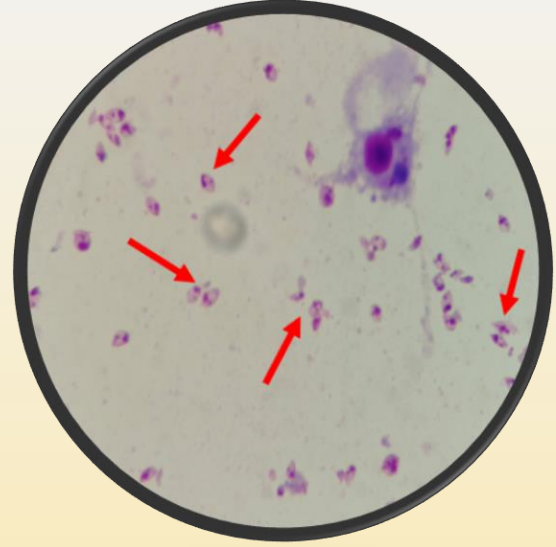


En sık yüzde olmak üzere kol, bacak gibi vücudun görünen yerlerinde ağrısız, kaşıntısız, ve sert kabuklu ülseronodüler lezyonlar ile karakterizedir. Standart tedaviler ile iyileşmeyen bir ayı geçen yaralarda akla gelmelidir.



### Kutanöz Leishmaniasis İçin Örnek Alımı:

1. Lezyon %70'lik alkolle iyice temizlenir ve lezyon kenarı iki parmak arasında sıkıştırılır.
2. İnsülin enjektörü içine steril koşullarda 0,2-0,3 ml steril PBS veya SF çekilir.
3. Lezyonun sağlam deri ile birleştiği yerden (kabuk varsa kabuğun bittiği yerden) bir insülin enjektörü ile girilir ve enjektördeki sıvının bir kısmı lezyonun içine verilir.
4. Enjektörle girilen yerden çıkan ilk damla silinir, sonra gelen damlalar yayma preparat yapmak için kullanılır.
5. %70'lik alkolle daha önceden temizlenmiş lamalar ile değme preparatlar hazırlanır.
6. Lamalar Giemsa boyama ile boyanır ve immersiyon objektifte (x100) amastigotlar aranır (Resim 1).



Resim 1. Giemsa boyalı amastigot formların mikroskopik görüntüsü (x100).

Resimler Aydın Adnan Menderes Üniversitesi Tıp Fakültesi Parazitoloji arşivinden alınmıştır.

### Önemli Not

Tanı ile ilgili her türlü destek için üniversitelerimizin parazitoloji laboratuvarlarına ulaşabilirsiniz.